

## Investigating the Accuracy of Magnetic Resonance Imaging in the Diagnosis of Multifocal and Multicentric Breast Cancer: A Cross-Sectional Study

Majid Akrami<sup>1</sup>, Pardis Geramifar<sup>2</sup>, Nastaran Tavakolian<sup>1</sup>, Masoumeh Ghodduji Johari<sup>1</sup>✉, Mohammad Kalantari meibodi<sup>2</sup>

<sup>1</sup>Breast Diseases Research Center, Shiraz University of Medical Sciences, Shiraz, Iran

<sup>2</sup>Medical Faculty, Kazerun Branch, Islamic Azad University, Kazerun, Iran

Received: 2024/07/21  
Accepted: 2024/11/18

\*Corresponding Author:  
m.ghodduji94@yahoo.com

Ethics Approval:  
[IR.IAU.KAU.REC.1400.115](https://doi.org/10.1186/ijbd.18.1.94)

### Abstract

**Introduction:** With the rising incidence of breast cancer, the need for an effective diagnostic method, particularly in multifocal and multicenter breast cancers, becomes increasingly urgent. The present study aimed to evaluate the diagnostic accuracy of magnetic resonance imaging (MRI) in detecting multifocal and multicentric breast cancers.

**Materials and Methods:** This study was conducted cross-sectionally. The study population included patients with breast cancer who underwent MRI before surgery. The sample required for the study was collected through the census method. The Mc Nemar test was used to compare the results of the two methods of pathology and MRI. In addition, the Receiver Operating Characteristic (ROC) curve was used to determine the accuracy of MRI in diagnosing multifocal and multicentric breast cancers. All analyses were conducted using SPSS software (version 22).

**Results:** In general, 94 patients were included in the study. The average age of the patients was  $45.03 \pm 11.37$  years. Of the 21 cases reported based on the MRI results of the multifocal cancer, 9 (42.9%) had pathology consistent with the MRI results ( $P=0.238$ ). The sensitivity, specificity, accuracy, and area under the curve (AUC) for the MRI diagnostic method were calculated as 60%, 86.1%, 80.8%, and 73% (CI 95%: 57.4 – 88.6), respectively.

**Conclusion:** Based on the research findings, this high specificity level contributes to the overall accuracy of MRI as a diagnostic tool, supporting its use in the diagnosis of multifocal and multicentric breast cancers.

**Keywords:** Breast Cancer, Magnetic Resonance Imaging, Multicentric Cancer, Multifocal Cancer, ROC Curve



## Introduction

The research paper highlights the significant public health concerns posed by breast cancer, particularly in Iran, where it constitutes approximately 27% of all cancer cases and has seen a notable increase in incidence rates from 15 to 39.6 per 100,000 between 2000-2010 (1). Despite the stable mortality rate of around 14.2 per 100,000, challenges in effective treatment and early detection persist (2). Various diagnostic methods are employed, including digital mammography, digital breast tomosynthesis, breast ultrasound, and magnetic resonance imaging (MRI), with MRI demonstrating higher sensitivity, especially for detecting multifocal and multicentric lesions. The study emphasizes the importance of accurate preoperative imaging for these types of breast cancers, as they can significantly influence surgical outcomes and patient prognosis (3). The research aims to assess the diagnostic accuracy of MRI in identifying multifocal and multicentric breast cancers and to compare MRI findings with pathological results in patients undergoing mastectomy, addressing the ongoing debate regarding reliable diagnostic methods for these complex cases.

## Materials & Methods

This cross-sectional study used data from the Shiraz Breast Cancer Registry and focused on patients with breast cancer who have undergone mastectomy. The study specifically included patients with both preoperative MRI reports and postoperative pathology results to identify multifocal and multicentric cancers. A census method was employed for sample selection, excluding patients without pre-surgery MRI or those who underwent MRI after surgery. The study extracted comprehensive patient information, including demographics, clinical history, histopathological and imaging results, as well as follow-up and prognosis data. The findings aimed to enhance understanding of the correlation between MRI findings and definitive pathological diagnoses in cases of multifocal and multicentric breast cancers.

Frequency and percentage were used to analyze qualitative variables, while quantitative variables were described using Mean and SD. The Mc Nemar test was employed to assess the

significant differences between MRI and pathology diagnostic methods. Additionally, the study utilized the Receiver Operating Characteristic (ROC) curve to evaluate the accuracy, sensitivity, specificity, and area under the curve (AUC) of MRI diagnostics in comparison to the gold standard of pathology results. All statistical analyses were conducted using SPSS software (version 22). A *P*-value of less than 0.05 was considered statistically significant.

## Results

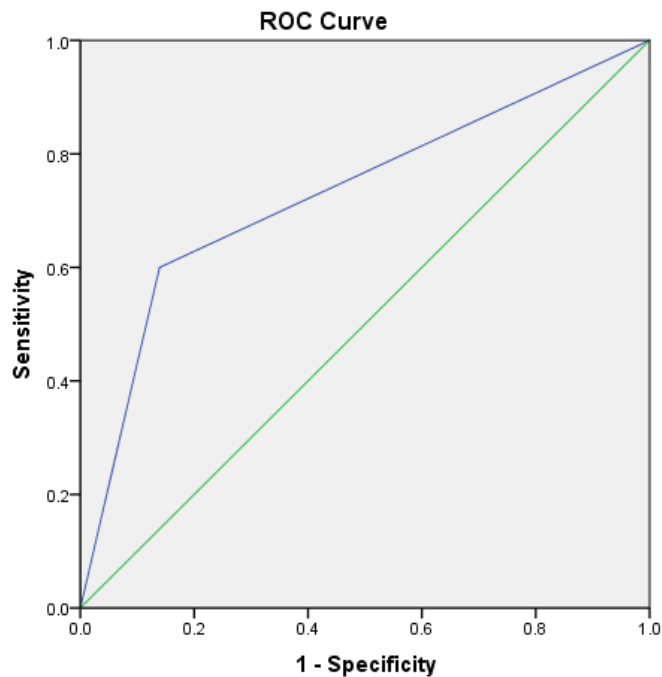
A total of 94 breast cancer patients who underwent surgery were studied. The mean age of the patients was  $45.03 \pm 11.37$  years. According to the written MRI report of the patients, out of the 94 cases studied, 21 (22.3%) cases were diagnosed with multifocal and multicentric cancers, and 73 (77.7%) cases were diagnosed with non-multifocal and multicentric cancers. In addition, according to the definitive pathology report of the patients, 15 (16%) cases of the study population had multifocal and multicentric cancer, and in 79 (84%) cases of them, multifocal and multicentric cancers were not reported. Of the 21 cases in which multifocal and multicentric cancers were reported based on MRI results, 9 cases had pathology consistent with the MRI results. In the other 12 cases, non-multifocal and multicentric cancers were reported. Although the differences between MRI and pathology results were not statistically significant, the agreement between the two tests in correctly diagnosing the multifocal and multicentric cancers was 55% (Table 1).

According to the ROC curve results, the sensitivity (MRI diagnostic accuracy for multifocal masses) was reported as 60%, and its specificity (MRI accuracy in correctly diagnosing non-multifocal masses) was 86.1%. The diagnostic accuracy of MRI was reported to be 80.8%, with a positive predictive value of 42% and a negative predictive value of 91% (Figure 1). Moreover, the AUC was measured at 73% (95% CI: 88.6–57.4). It is worth noting that out of 21 patients whose MRI results were consistent with multifocal breast cancer, 7 cases had received chemotherapy prior to the surgery. Therefore, this measure affected the pathological outcome of the patients.

**Table 1: Difference between MRI Findings and Pathological Outcomes in Diagnosing Multifocal and Multicentric Breast Cancer**

Test results		Pathology		P-value
		Positive	Negative	
MRI	Positive	9 (42.9)	12 (57.1)	0.238
	Negative	6 (8.2)	67 (91.8)	

Mc Nemar's Test; Positive means that multifocal and multicentric cancer has been detected; Negative means that multifocal and multicentric breast cancer has not been detected.



**Figure 1: Evaluating the Diagnostic Accuracy of MRI: A Receiver Operating Characteristic (ROC) Curve Analysis against Pathology Results**

### Discussion

The present study examined the effectiveness of MRI in diagnosing multifocal and multicentric breast cancers among 94 patients who underwent surgery. It was found that only 9 out of 21 patients were diagnosed with multifocal and multicentric cancers via MRI had results that aligned with pathological findings, leading to a sensitivity of 60%, specificity of 86.1%, and overall accuracy of 71% for MRI imaging. Notably, 7 patients with MRI-confirmed multifocality had received preoperative chemotherapy, which may have influenced the lower sensitivity observed in this study compared to previous research that reported higher sensitivity rates (88.1% and 82.8%) without accounting for preoperative chemotherapy. The findings suggest that preoperative chemotherapy may reduce the extent of the disease, potentially impacting MRI diagnostic accuracy, and indicate that breast-conserving surgery could still be viable for

multifocal and multicentric tumors following such treatment (4, 5).

### Conclusion

The study found that MRI imaging has a sensitivity of 60%, specificity of 86.1%, and accuracy of 71% compared to the gold standard for diagnosing multifocal and multicentric breast cancers. These results suggest that MRI is a valuable diagnostic tool, mainly due to its high specificity for identifying breast cancer in complex cases. MRI can serve as a reliable tool in diagnosing multifocal and multicentric breast cancers, potentially leading to more accurate surgical planning and improved patient outcomes. However, we emphasize the need for more extensive studies to draw more definitive conclusions that could lead to improved treatment outcomes, such as lower recurrence rates, reduced need for re-surgery, and enhanced patient survival rates.

**References**

1. Obeagu EI, Obeagu GU. Breast cancer: A review of risk factors and diagnosis. *Medicine (Baltimore)*. 2024;103(3):e36905. <https://doi.org/10.1097/MD.00000000000036905>
2. Ellington TD, Henley SJ, Wilson RJ, Miller JW, Wu M, Richardson LC. Trends in breast cancer mortality by race/ethnicity, age, and US census region, United States— 1999-2020. *Cancer*. 2023;129(1):32-8. <https://doi.org/10.1002/cncr.34503>
3. Farghadani M, Khataei J, Fosouli M, Riahinezhad M. Comparison of diagnostic values of two magnetic resonance imaging (MRI) protocols for diagnosis of breast lesions. *Int J Physiol Pathophysiol Pharmacol*. 2022;14(3):193-9. <https://www.ncbi.nlm.nih.gov/pubmed/35891931>
4. Ataseven B, Lederer B, Blohmer JU, Denkert C, Gerber B, Heil J, et al. Impact of multifocal or multicentric disease on surgery and locoregional, distant and overall survival of 6,134 breast cancer patients treated with neoadjuvant chemotherapy. *Annals of surgical oncology*. 2015;22:1118-27. <https://doi.org/10.1245/s10434-014-4122-7>
5. Iamurri AP, Ponziani M, Macchini M, Fogante M, Pistelli M, De Lisa M, et al. Evaluation of multifocality and multicentricity with breast magnetic resonance imaging in each breast cancer subtype. *Clinical Breast Cancer*. 2018;18(2):e231-e5. <https://doi.org/10.1016/j.clbc.2017.10.012>

## بررسی دقت تصویربرداری رزونانس مغناطیسی در تشخیص سرطان پستان چند کانونی و چند مرکزی: یک مطالعه مقطعی

مجید اکرمی<sup>۱</sup>، پردیس گرامی فر<sup>۲</sup>، نسترن توکلیان<sup>۱</sup>، معصومه قدوسی جوهری<sup>۱</sup>، محمد کلانتری میبیدی<sup>۲</sup>

<sup>۱</sup>مرکز تحقیقات بیماری‌های پستان، دانشگاه علوم پزشکی شیراز، شیراز، ایران  
<sup>۲</sup>دانشکده پزشکی، واحد کازرون، دانشگاه آزاد اسلامی، کازرون، ایران

### چکیده

**مقدمه:** با توجه به افزایش میزان بروز سرطان پستان، اتخاذ یک روش تشخیصی کارآمد به خصوص در سرطان‌های پستان چند کانونی و چند مرکزی ضروری به نظر می‌رسد. هدف از مطالعه حاضر تعیین دقت روش تصویربرداری رزونانس مغناطیسی در تشخیص سرطان‌های چندکانونی و چند مرکزی می‌باشد.

**روش بررسی:** این مطالعه به صورت مقطعی انجام شده است. جمعیت مورد مطالعه شامل بیماران مبتلا به سرطان پستان که تحت عمل جراحی قرار گرفته و قبل از عمل MRI انجام داده بودند، می‌باشد. نمونه موردنیاز مطالعه به روش سرشماری وارد مطالعه شدند. از آزمون مک نمار به منظور مقایسه نتایج دو روش پاتولوژی و MRI بیماران استفاده شد. همچنین از منحنی ROC برای تعیین دقت MRI در تشخیص سرطان پستان چندکانونی و چند مرکزی استفاده شد. تمامی آنالیزها با در نظر گرفتن سطح معناداری ۵ درصد و در نرم‌افزار SPSS نسخه ۲۲ انجام شد.

**یافته‌ها:** به طور کلی ۹۴ بیمار وارد مطالعه شدند. میانگین سنی بیماران  $۴۵/۰۳ \pm ۱۱/۳۷$  سال بود. از ۲۱ موردی که بر اساس نتایج MRI سرطان چندکانونی گزارش شده بود، ۹ نفر (۴۲/۹ درصد) آن‌ها پاتولوژی منطبق بر نتیجه MRI داشتند ( $p\text{-value}=0.238$ ). میزان حساسیت، ویژگی، دقت و سطح زیرمنحنی نمودار برای روش تشخیصی MRI به ترتیب برابر با ۸۰/۸، ۸۶/۱، ۶۰ و ۷۳ (حدود اطمینان ۹۵٪: ۸۸/۶ - ۵۷/۴) درصد محاسبه شد.

**نتیجه‌گیری:** این ویژگی بالا به دقت کلی MRI به عنوان یک ابزار تشخیصی کمک می‌کند و استفاده از آن در تشخیص سرطان پستان چند کانونی و چند مرکزی توصیه می‌شود.

**واژه‌های کلیدی:** سرطان پستان، تصویربرداری رزونانس مغناطیسی، سرطان چند کانونی، سرطان چند مرکزی، منحنی ROC

تاریخ ارسال: ۱۴۰۳/۰۴/۳۱

تاریخ پذیرش: ۱۴۰۳/۰۸/۲۸

نویسنده مسئول:

m.ghodusi94@yahoo.com

کد اخلاق:

[IR.IAU.KAU.REC.1400.115](http://IR.IAU.KAU.REC.1400.115)

## مقدمه

سرطان پستان یکی از شایع‌ترین نگرانی‌های بهداشتی در سراسر جهان است که ۳۰ درصد از سرطان‌های زنان را شامل می‌شود (۱). همچنین به عنوان دومین عامل مرگ در کشورهای توسعه یافته و سومین علت مرگ در کشورهای کمتر توسعه یافته شناخته می‌شود (۲). سالانه حدود ۵۰۲۰۰۰ زن به دلیل سرطان پستان جان خود را از دست می‌دهند (۳). براساس پیش‌بینی سازمان جهانی بهداشت (WHO) تا سال ۲۰۵۰، ۲/۳ میلیون زن به سرطان پستان مبتلا خواهند شد (۴). این امر اهمیت تشخیص زودهنگام و نیاز به مرحله‌بندی دقیق قبل از جراحی را توجیه می‌کند (۵).

سرطان پستان شایع‌ترین سرطان در بین زنان در ایران است و تقریباً ۲۷ درصد از کل موارد سرطان را تشکیل می‌دهد. نرخ بروز استاندارد شده سنی افزایش قابل توجهی داشته است. از ۱۵ در هر صد هزار نفر در سال‌های ۲۰۰۳-۲۰۰۰ به ۳۹/۶ در هر صد هزار نفر در سال‌های ۲۰۰۸-۲۰۰۰، که نشان‌دهنده نگرانی رو به رشد سلامت عمومی است (۶،۷). نرخ کلی مرگ و میر برای سرطان پستان نسبتاً ثابت باقی مانده است، در حدود ۱۴/۲ در هر صد هزار نفر، که نشان‌دهنده چالش‌هایی در درمان موثر و تشخیص زودهنگام است (۸).

شایع‌ترین ضایعه تومور سرطان پستان، کارسینوم مجرای مهاجم (IDC<sup>۱</sup>) می‌باشد که ۷۸ درصد موارد را شامل می‌شود، در حالی که کارسینوم لوبولار مهاجمی (ILC<sup>۲</sup>) ۱۰-۱۵ درصد موارد را تشکیل می‌دهد (۹). کارسینوم مجاری شیری درجا (DCIS<sup>۳</sup>) به ندرت قبل از سال ۱۹۸۰ تشخیص داده می‌شد، اما در حال حاضر حدود ۲۵ درصد از سرطان‌های پستان تشخیص داده شده در ایالات متحده، DCIS هستند (۱۰). چندین روش تشخیصی مختلف برای تشخیص سرطان پستان وجود دارد از جمله ماموگرافی دیجیتال (DM)، توموسنتز دیجیتال پستان (DBT)، سونوگرافی پستان (US) و تصویربرداری رزونانس مغناطیسی (MRI). حساسیت ماموگرافی بین ۶۳ تا ۹۸ درصد گزارش شده است اما در تشخیص ضایعات متعدد، حساسیت ماموگرافی اغلب به مقادیر زیر ۵۰ درصد کاهش

می‌یابد. تصویربرداری رزونانس مغناطیسی (MRI) در مقایسه با ماموگرافی از حساسیت بالاتری برخوردار است (۱۱).

شواهد نشان می‌دهد که MRI می‌تواند باعث افزایش میزان وسعت جراحی پستان شود در حالی که سودی برای بیمار ندارد. اما در مقایسه با سایر روش‌های تصویربرداری، MRI حساسیت بیشتری برای تشخیص سرطان پستان دارد و می‌تواند ضایعات چند کانونی (Multifocal)، چند مرکزی (Multicentric) را نشان دهد. مطالعات بسیاری دقت MRI در مورد تعیین اندازه تومور و ارزیابی تعداد کانون‌ها را بررسی کرده‌اند (۱۲،۱۳). برخی مطالعات نشان می‌دهد که MRI ممکن است اندازه تومور را بزرگتر (به ویژه در سرطان‌های مجاری) یا کوچکتر (به ویژه در سرطان‌های لوبولار، که منجر به برداشتن ناقص ضایعات بدخیم می‌شود) از اندازه واقعی آن نشان دهد و همچنین ممکن است تعداد کانون‌ها را بیش از حد تخمین بزند. وقتی تفاوت اندازه واقعی تومور با اندازه مشخص شده توسط تصویربرداری برابر یا بیشتر از ۱۰ میلی‌متر باشد، این تفاوت در تعیین اندازه می‌تواند بر میزان وسعت جراحی تأثیر بگذارد (۱۴، ۱۵).

از آنجایی که سرطان‌های پستان چند کانونی و چند مرکزی می‌توانند بر پیش‌آگهی، افزایش عود بیماری و مرگ و میر تأثیرگذار باشند؛ بنابراین تشخیص دقیق این نوع از سرطان‌های پستان توسط تصویربرداری‌های قبل از جراحی، بسیار مهم می‌باشد و تأثیر به‌سزایی بر نتیجه جراحی‌ها خواهند داشت (۱۶). همچنان در تشخیص تومورهای چندکانونی و چند مرکزی در سرطان پستان یک روش تشخیصی قابل اطمینان، مورد بحث و چالش می‌باشد. همچنین در مورد روش ماموگرافی و سونوگرافی باید اشاره کرد که با وجود اینکه از روش‌های شایع ارزیابی در سرطان پستان هستند؛ دقت کافی در این مورد ندارند. علی‌رغم اینکه مطالعات زیادی با نتایج متفاوت و گاه متناقض به نقش MRI در تعیین اندازه تومور و تعداد کانون‌های سرطان مهاجم پستان پرداخته‌اند، اما هنوز به یک نتیجه و سازوکار واحد دست نیافته‌ایم؛ ضمن اینکه در ایران تعداد اندکی از مطالعات به نقش MRI و دقت تشخیصی آن در یافتن سرطان‌های چندکانونی و چندمرکزی پرداخته‌اند و شاهد جراحی‌های ماستکتومی غیرضروری براساس نتایج

<sup>3</sup> Ductal carcinoma in situ

<sup>1</sup> Invasive Ductal Carcinoma

<sup>2</sup> Invasive Lobular Carcinoma

و انحراف معیار استفاده شد. از آزمون مک نمار به منظور بررسی تفاوت معنادار بین دو روش تشخیصی MRI و پاتولوژی استفاده شد. همچنین به منظور بررسی و محاسبه دقت، حساسیت، ویژگی و سطح زیر منحنی در روش تشخیصی MRI در بیماران و مقایسه با استاندارد طلایی (مقایسه با نتیجه پاتولوژی) از منحنی مشخصه عملکرد یا Roc curve به کار گرفته شد. مقدار عددی سطح زیر نمودار (AUC) بین صفر و یک است و نشان می‌دهد که قدرت تشخیص یک تست چقدر است. هرچه این مقدار به یک نزدیک‌تر باشد نشان می‌دهد که تست MRI از قدرت تشخیصی بالاتری برای سرطان‌های پستان چندکانونی و چند مرکزی برخوردار است. تمامی آنالیزها در نرم‌افزار SPSS 22 با سطح معناداری ۵ درصد انجام شد.

#### ملاحظات اخلاقی

این مطالعه با کد IR.IAU.KAU.REC.1400.115 در کمیته اخلاق دانشگاه آزاد اسلامی - واحد کازرون به تصویب رسیده است. داده‌های به دست آمده صرفاً برای مقاصد پژوهشی مورد استفاده قرار گرفته‌اند و کلیه مقاصد پژوهشی رعایت شد.

#### یافته‌ها

به طور کلی ۹۴ بیمار مبتلا به سرطان پستان که تحت عمل جراحی قرار گرفته بودند، بررسی شدند. میانگین سنی بیماران  $45/03 \pm 11/37$  سال بود. ۵۳/۲ درصد از بیماران پستان سمت راست درگیر بوده و بیشتر تومورها (۸۰/۹ درصد) از نوع کارسینوم مهاجم داکتال گزارش شده بود. همچنین سائز توده در اغلب بیماران (۵۳/۲ درصد) کمتر از ۲ سانتی‌متر بوده است. ۶۲/۳ درصد از بیماران در زمان تشخیص در مرحله ۲ بیماری قرار داشتند. ۵۶/۴ درصد از آن‌ها نکرور تومور گزارش نشده بوده و اکثر بیماران (۵۵/۷ درصد) دچار متاستاز نشده بودند. از نظر گیرنده‌های استروژن، پروژسترون و فاکتور رشد اپیدرمی انسانی ۲ (Her2) به ترتیب ۶۷/۴ درصد، ۵۷/۳ درصد و ۴۱/۳ درصد در بیماران مثبت گزارش شد (جدول ۱).

۵۲/۱ درصد از بیماران با روش کوادرنانتکتومی جراحی شده بودند و در ۷/۴ درصد بیماران ابتدا جراحی کوادرنانتکتومی انجام شده و سپس براساس جواب پاتولوژی و بدلیل درگیری حاشیه‌های جراحی، مجدد برای بیمار عمل

MRI هستیم. لذا بررسی بیشتر دقت تشخیصی MRI جهت کاهش جراحی‌های غیرضروری پستان و به تبع آن کاهش هزینه‌های اضافی و نیز کاهش بار روانی ناشی از درمان نابجا بر بیماران ضروری به نظر می‌رسد. بنابراین هدف از این پژوهش بررسی دقت تشخیصی تست MRI در تشخیص سرطان‌های پستان چندکانونی و چند مرکزی و مقایسه یافته‌های MRI قبل از عمل و نتایج پاتولوژیک در بیمارانی که تحت عمل جراحی ماستکتومی قرار گرفته‌اند، می‌باشد.

#### مواد و روش‌ها

##### طرح پژوهش و جامعه آماری

برای انجام مطالعه حاضر، اطلاعات موردنیاز از مرکز ثبت سرطان پستان شیراز که بزرگترین مرکز ثبت اطلاعات مربوط به سرطان پستان در جنوب کشور می‌باشد، استخراج شد. این مرکز وابسته به دانشگاه علوم پزشکی شیراز و حاوی اطلاعات بیش از یازده هزار بیمار شناخته شده سرطان پستان می‌باشد.

در این مطالعه مقطعی با استفاده از پرونده بیمارانی که مبتلا به سرطان پستان بودند و تحت عمل جراحی ماستکتومی قرار گرفته بودند، انجام شد. نمونه‌ها به روش سرشماری وارد مطالعه شدند. بیمارانی وارد مطالعه شدند که هر دو گزارش MRI قبل از عمل جراحی ماستکتومی و هم گزارش پاتولوژی بعد از عمل را جهت تشخیص سرطان‌های چند کانونی و چند مرکزی داشتند. بیمارانی که قبل از جراحی MRI را انجام نداده‌اند یا MRI آن‌ها بعد از جراحی انجام شده بود، از مطالعه خارج شدند. بنابراین بر این اساس ۹۴ نفر از بیماران واجد شرایط بودند. اطلاعات استخراج شده بیماران شامل اطلاعات دموگرافیک بیماران، شرح حال و معاینات بالینی بیماران، نتایج هیستوپاتولوژیک و تصویربرداری و داده‌های مربوط به پیگیری و پیش‌آگهی در مورد کلیه بیماران سرطان پستان می‌باشد. همچنین در این مطالعه اطلاعات مربوط به MRI بیماران با تشخیص سرطان چندکانونی (MF) و چند مرکزی (MC) با یافته‌های پاتولوژیک قطعی آن‌ها استخراج گردید.

##### تجزیه و تحلیل آماری داده‌ها

بعد از جمع‌آوری اطلاعات، برای توصیف متغیرهای کیفی از فراوانی و درصد فراوانی و برای متغیرهای کمی از میانگین

۱۲ نفر دیگر سرطان غیر چندکانونی و چند مرکزی گزارش شده بود. تفاوت حاصل از نتایج MRI و پاتولوژی بیماران از نظر آماری نیز معنادار نشد اما درصد توافق این دو تست در تشخیص صحیح سرطان چندکانونی و چندمرکزی برابر با ۵۵ درصد بود. (جدول ۳)

طبق نتایج منحنی مشخصه عملکرد (ROC)، میزان حساسیت MRI (دقت تشخیصی MRI برای توده‌های چندکانونی) ۶۰ درصد و ویژگی آن (دقت MRI در تشخیص درست توده‌های غیرمولتی فوکال) ۸۶/۱ درصد بود. دقت تشخیصی MRI، ۸۰/۸ درصد با ارزش اخباری مثبت ۴۲٪ و ارزش اخباری منفی ۹۱٪ گزارش شد (شکل ۱). همچنین سطح زیر منحنی (AUC) برابر با ۷۳ درصد (حدود اطمینان ۹۵٪: ۸۸/۶ - ۵۷/۴) می‌باشد. البته قابل ذکر است که مطابق نتایج جدول ۴ از ۲۱ فرد بیمار که نتایج MRI آن‌ها منطبق با سرطان پستان چندکانونی بود، ۷ نفر آن‌ها قبل از عمل جراحی شیمی‌درمانی انجام داده بودند و لذا این اقدام بر نتیجه پاتولوژی بیماران موثر بوده است.

ماستکتومی انجام شده است. از مجموع بیماران بررسی شده، ۲۶ مورد (۲۷/۷ درصد) تحت شیمی‌درمانی قبل عمل، ۵۸ مورد (۶۱/۷ درصد) تحت شیمی‌درمانی بعد عمل، ۶۷ مورد (۷۱/۳ درصد) تحت هورمون‌درمانی، ۴ مورد (۴/۳ درصد) تحت رادیوتراپی حین عمل و ۶۹ مورد (۷۳/۴ درصد) تحت رادیوتراپی قفسه سینه و آگزینا قرار گرفته بودند (جدول ۲).

طبق گزارش کتبی MRI بیماران، از ۹۴ مورد بررسی شده، در ۲۱ مورد (۲۲/۳ درصد) سرطان چندکانونی (MF) و چند مرکزی (MC) و ۷۳ مورد (۷۷/۷ درصد) از نظر سرطان چندکانونی و چند مرکزی سالم تشخیص داده شده بود. همچنین براساس گزارش قطعی پاتولوژی بیماران؛ ۱۵ مورد (۱۶ درصد) از جمعیت مورد مطالعه، سرطان چندکانونی (MF) و چند مرکزی (MC) داشتند و در ۷۹ مورد (۸۴ درصد) از آن‌ها سرطان چندکانونی و چند مرکزی گزارش نشده بود. از ۲۱ موردی که بر اساس نتایج MRI سرطان چندکانونی و چند مرکزی گزارش شده بود، ۹ نفر آن‌ها پاتولوژی منطبق بر نتیجه MRI داشتند و در

جدول ۱: توزیع وضعیت پاتولوژی بیماران مورد مطالعه

Table1: Distribution of pathological status of the studied patients

variables		Frequency (%)
side involved	left	50(53.2)
	right	44(46.8)
tumor type	in situ carcinoma	12(35.5)
	Invasive ductal carcinoma	72(80.2)
	other	5(5.6)
Tumor size	<2 cm	42(53.2)
	2-5 cm	34(43)
	>5 cm	3(3.8)
Tumor stage	I	12(17.4)
	II	43(62.3)
	III	14(20.3)
Insitu component	yes	55(58.5)
	no	39(41.5)
Tumor necrosis	yes	41(43.6)
	no	53(56.4)
Tumor invasion	Lymphatic	21(26.6)
	Perineural	5(6.3)
	Lymphatic and peineural	9(11.4)
	No invasion	44(55.7)
Estrogen receptor status	positive	62(67.4)
	negative	30(32.6)
Progesterone receptor status	positive	51(57.3)
	negative	38(42.7)
HER2 expression	positive	31(41.3)
	negative	46(59.7)

گیرنده Her2: گیرنده فاکتور رشد اپیدرمی انسانی ۲

HER2 expression: Human Epidermal growth factor receptor 2

جدول ۲: اقدامات درمانی صورت گرفته در بیماران مورد مطالعه

Table 2: Therapeutic measures taken in the studied patients

variables		Frequency (%)
Surgical procedure	mastectomy	38(40.4)
	Quadrantectomy	49(52.1)
	both	7(7.4)
Neoadjuvant chemotherapy	yes	26(27.7)
	no	68(72.3)
Adjuvant chemotherapy	yes	58(61.7)
	no	36(38.3)
Intraoperative radiotherapy	yes	4(4.3)
	no	90(95.7)
Radiotherapy of the chest and axilla	yes	69(73.4)
	no	25(26.6)
Hormone therapy	yes	67(71.3)
	no	27(28.7)

جدول ۳: توزیع نتایج MRI بر حسب نتایج پاتولوژی بیماران در تشخیص سرطان پستان چندکانونی و چند مرکزی

Table 3: Distribution of MRI results according to patients' pathology results in the diagnosis of multifocal and multicentric breast cancer

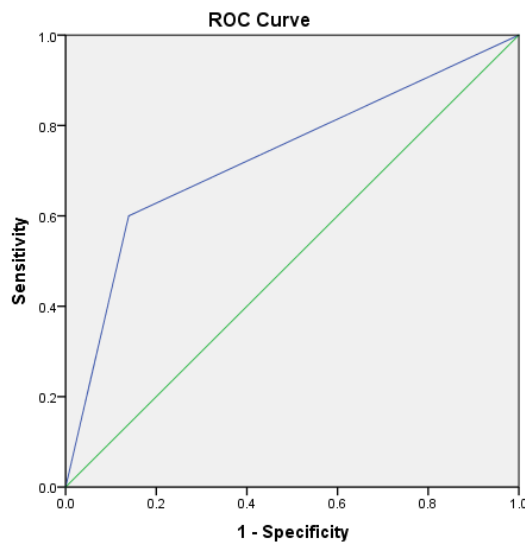
variables		pathology		p-value
		positive	negative	
MRI	positive	9(42.9)	12(57.1)	0.238
	negative	6(8.2)	67(91.8)	

آزمون مک نمار (McNemar's Test)

جدول ۴: نتایج MRI بیماران بر حسب وضعیت شیمی درمانی آنها قبل از عمل جراحی

Table 4: MRI results of patients according to their neoadjuvant chemotherapy status

variables		neoadjuvant	
		yes	no
MRI	positive	7(33.3)	14(66.7)
	negative	19(26)	54(74)



Diagonal segments are produced by ties.

شکل ۱: بررسی دقت تشخیصی روش MRI بر اساس نتایج پاتولوژی با استفاده از منحنی مشخصه عملکرد (ROC)

Figure 1: Investigating the diagnostic accuracy of MRI based on pathology results using receiver operating characteristic (ROC) curves

## بحث

بروز سرطان پستان و میزان مرگ و میر ناشی از آن در دنیا و در ایران در حال افزایش می‌باشد (۱۷). انجمن سرطان آمریکا برای تشخیص زود هنگام سرطان پستان، ماموگرافی و MRI را برای زنان گروه پرخطر توصیه کرده است (۱۸). تشخیص دقیق سرطان‌های پستان چندکانونی و چند مرکزی توسط تصویر برداری‌های قبل از جراحی بسیار حائز اهمیت می‌باشد زیرا بر روش و نتیجه جراحی تأثیر می‌گذارد. همچنان در سرطان پستان چندکانونی و چند مرکزی یک روش قابل اطمینان جهت تشخیص وجود ندارد و مورد بحث و چالش می‌باشد. روش‌های شایع ارزیابی سرطان پستان که شامل ماموگرافی و سونوگرافی هستند، دقت کافی در تشخیص این گونه تومورها را ندارند. برای تشخیص این ضایعات روش‌های مختلفی وجود دارد که یکی از این روش‌ها تصویر برداری به روش MRI می‌باشد. مطالعات مختلفی نشان داده‌اند که این روش در مقایسه با سایر روش‌های تصویر برداری، اطلاعات بیشتری در اختیار ما می‌گذارد و کارآمدتر می‌باشد (۱۹،۲۰). نتایج این مطالعه جهت ارزیابی MRI به عنوان یک روش تصویربرداری در تشخیص تومورهای چندکانونی و چند مرکزی سرطان پستان نشان داد که حساسیت، ویژگی و دقت این روش به ترتیب برابر با ۶۰، ۸۶/۱ و ۸۰/۸ درصد می‌باشد.

نتایج مطالعه حاضر نشان داد که از مجموع ۹۴ بیمار مبتلا به سرطان پستان که تحت عمل جراحی قرار گرفته بودند، ۲۱ نفر آن‌ها توسط MRI سرطان چند کانونی و چند مرکزی تشخیص داده شد که از این تعداد تنها ۹ نفر نتیجه منطبق با پاتولوژی داشتند. همچنین میزان حساسیت، ویژگی و دقت روش تصویربرداری MRI در تشخیص سرطان پستان چندکانونی و چند مرکزی به ترتیب برابر با ۶۰، ۸۶/۱ و ۸۰/۸ درصد محاسبه شد. البته لازم به ذکر است که ۷ نفر از بیمارانی که MRI منطبق با سرطان چندکانونی و چند مرکزی داشتند، قبل از عمل تحت شیمی درمانی قرار گرفته بودند.

در مطالعه‌ای که بر روی ۲۸۹ بیمار که تحت عمل جراحی قرار گرفته بودند و نتیجه MRI قبل از عمل داشتند، نشان داد که حساسیت و ویژگی MRI برای تشخیص ضایعات چندکانونی و چند مرکزی به ترتیب ۸۸/۱ درصد و ۸۰

درصد می‌باشد (۲۱). همچنین در مطالعه‌ی دیگری که توسط Julie Wechsler و همکاران انجام شد حساسیت ۸۲/۸ درصد و ویژگی ۸۸ درصد برای MRI در تشخیص سرطان‌های چندکانونی و چند مرکزی نشان داد (۲۲). قابل ذکر است که در این دو مطالعه شیمی درمانی قبل از عمل برای هیچ یک از بیماران گزارش نشده بود. نتایج این مطالعات با مطالعه حاضر مغایرت داشته و حساسیت بالاتری را برای این روش تصویربرداری گزارش کرده‌اند. شاید انجام شیمی درمانی قبل از عمل در تعدادی از بیماران بتواند حساسیت کمتر گزارش شده در این مطالعه را توجیه کند. شیمی‌درمانی قبل از عمل می‌تواند سبب کاهش وسعت و گسترش بیماری شود. در مطالعه‌ای نشان داده شد که حتی در مورد تومورهای چند کانونی و چند مرکزی، در صورت انجام شیمی‌درمانی قبل از عمل می‌توان جراحی حفظ پستان را مدنظر قرار داد (۲۳).

از آن جایی که سرطان‌های پستان چندکانونی و چند مرکزی احتمال عود بالاتر و نیاز به برش‌های وسیع‌تر در جراحی‌ها به دلیل وجود حاشیه‌های جراحی مثبت دارد، اهمیت تشخیص دقیق‌تر این ضایعات را برجسته‌تر می‌کند. در مطالعه‌ای به منظور بررسی عود موضعی در بیماران جراحی شده به روش BCS<sup>۱</sup> دریافتند که در بیماران با ضایعات چندکانونی، خطر عود بیماری در این افراد افزایش یافته است (۲۴). در مقابل Nehmat Houssami و همکارانش نشان دادند که استفاده روتین از MRI پیش از عمل می‌تواند میزان جراحی‌های ماستکتومی را افزایش دهد و یک نسبت نامطلوب برای کارآمدی این روش وجود دارد. گرچه دستورالعمل‌های بین المللی، استفاده روتین از MRI قبل از عمل را توصیه نمی‌کنند و آن را برای بیماران پرخطر ضروری می‌دانند. این بیماران شامل بیماران مبتلا به کارسینوم لوبولار درجا و افرادی که تراکم بالایی در بافت پستان دارند، می‌باشد (۲۵). با این حال انجام MRI قبل از عمل مزایایی چون مدیریت بهتر روش جراحی، کاهش تعداد مداخلات جراحی، کاهش میزان عود سرطان پستان، ایجاد امکان شناسایی بیماران نیازمند به ماستکتومی در آینده و نهایتاً بهبود و افزایش امید به زندگی بیماران را ارائه می‌دهد (۲۶).

<sup>1</sup> Breast Conserving Surgery

دقت این روش تصویربرداری که می‌تواند برای رسیدن به نتایج درمانی بهتر در بیماران منجر شود، مطالعاتی به صورت آینده‌نگر و با تعداد بیشتری از بیماران انجام شود. همچنین عوامل مخدوش کننده تأثیرگذار چون شیمی‌درمانی قبل از عمل جراحی، کنترل شوند.

### نتیجه‌گیری

نتایج مطالعه حاضر نشان می‌دهد که حساسیت، ویژگی و دقت روش تصویربرداری MRI در مقایسه با نتایج پاتولوژیک به‌عنوان استاندارد طلایی برای تشخیص بیماران با سرطان پستان چند کانونی و چند مرکزی در نظر گرفته می‌شود، به ترتیب برابر با ۶۰٪، ۸۶٪ و ۸۰٪ درصد می‌باشد. بنابراین با توجه به نتایج به دست آمده، MRI به عنوان یک روش پیشنهادی با ویژگی بالا در تشخیص سرطان پستان به‌ویژه در ضایعات چندکانونی و چندمرکزی پیشنهاد می‌شود اما برای نتیجه‌گیری دقیق‌تر نیاز به مطالعات بزرگتر می‌باشد تا به نتیجه بهتر درمانی از جمله کاهش عود بیماری، کاهش نیاز به جراحی مجدد و افزایش طول عمر بیماران دست یابیم.

### تعارض منافع

هیچگونه تعارض منافی توسط نویسندگان بیان نشده است.

مطالعات گذشته انجام شده در ایران بیشتر به مقایسه روش‌های ماموگرافی و سونوگرافی در مقایسه با MRI جهت بررسی دقت آن‌ها در تشخیص توده‌های سرطان پستان پرداخته بودند و در مطالعه‌ی حاضر، دقت روش تشخیصی MRI در بیماران مبتلا به سرطان پستان چندکانونی و چند مرکزی بررسی شده است. ویژگی بالا در تشخیص سرطان پستان چند کانونی و چند مرکزی از این نظر اهمیت دارد که جهت درمان جراحی، انتخاب روش جراحی حفظ پستان در بیماران منوط به اطمینان از عدم وجود سرطان چندکانونی و چند مرکزی است. لذا در این مورد می‌توان از MRI به عنوان یک روش مناسب در کنار دیگر روش‌های ارزیابی قبل از عمل استفاده کرد. مطالعه حاضر نیز با محدودیت‌هایی مواجه بود. با توجه به اینکه این مطالعه از نوع ثانویه می‌باشد و از اطلاعات ثبت شده در پرونده‌های بیماران استفاده شده است، شاید اطلاعات از اعتبار کافی برخوردار نباشند. همچنین به دلیل گران بودن هزینه تست MRI و اینکه انجام این تست قبل از عمل جراحی به اختیار خود بیمار گذاشته می‌شود و بیماران الزامی برای انجام آن ندارند؛ باعث شد که تعداد بیماران دارای گزارش MRI پیش از عمل در مطالعه حاضر کاهش یابد و در نتیجه حجم نمونه مطالعه کاهش یافت. لازم به ذکر است حجم نمونه کم در مطالعه حاضر می‌تواند بر اعتبار خارجی و تعمیم‌پذیری نتایج آن به جمعیت‌های دیگر تأثیرگذار باشد؛ بنابراین پیشنهاد می‌شود که جهت بررسی

## References

- Smolarz B, Nowak AZ, Romanowicz H. Breast Cancer-Epidemiology, Classification, Pathogenesis and Treatment (Review of Literature). *Cancers* (Basel). 2022;14(10):2569. doi:10.3390/cancers14102569
- Azamjah N, Soltan-Zadeh Y, Zayeri F. Global Trend of Breast Cancer Mortality Rate: A 25-Year Study. *Asian Pac J Cancer Prev*. 2019;20(7):2015-20. doi:10.31557/APJCP.2019.20.7.2015
- Caswell-Jin JL, Sun LP, Munoz D, Lu Y, Li Y, Huang H, et al. Analysis of Breast Cancer Mortality in the US-1975 to 2019. *JAMA*. 2024 Jan 16;331(3):233-241. doi: 10.1001/jama.2023.25881.
- Ellington TD, Henley SJ, Wilson RJ, Miller JW, Wu M, Richardson LC. Trends in breast cancer mortality by race/ethnicity, age, and US census region, United States- 1999-2020. *Cancer*. 2023;129(1):32-8. doi:10.1002/cncr.34503
- Suter MB, Pesapane F, Agazzi GM, Gagliardi T, Nigro O, Bozzini A, et al. Diagnostic accuracy of contrast-enhanced spectral mammography for breast lesions: A systematic review and meta-analysis. *Breast*.

- 2020;53:8-17.  
doi:10.1016/j.breast.2020.06.005
6. Mahdavifar N, Pakzad R, Ghoncheh M, Pakzad I, Moudi A, Salehiniya H. Spatial Analysis of Breast Cancer Incidence in Iran. *Asian Pac J Cancer Prev*. 2016;17(S3):59-64. doi:10.7314/apjcp.2016.17.s3.59
  7. Nafissi N, Khayamzadeh M, Zeinali Z, Pazooki D, Hosseini M, Akbari ME. Epidemiology and Histopathology of Breast Cancer in Iran versus Other Middle Eastern Countries. *Middle East Journal of Cancer*. 2018;9:243-51. doi:10.30476/mejc.2018.42130
  8. Rahimzadeh S, Burczynska B, Ahmadvand A, Sheidaei A, Khademioureh S, Pazhuheian F, et al. Geographical and socioeconomic inequalities in female breast cancer incidence and mortality in Iran: A Bayesian spatial analysis of registry data. *PLoS One*. 2021;16(3):e0248723. doi:10.1371/journal.pone.0248723
  9. Obeagu EI, Obeagu GU. Breast cancer: A review of risk factors and diagnosis. *Medicine (Baltimore)*. 2024;103(3):e36905. doi:10.1097/MD.00000000000036905
  10. Cuthrell KM, Tzenios N. Breast Cancer: Updated and Deep Insights. *International Research Journal of Oncology*. 2023;6(1): 104-18.
  11. Fuentes JDB, Morgan E, de Luna Aguilar A, Mafra A, Shah R, Giusti F, et al. Global stage distribution of breast cancer at diagnosis: a systematic review and meta-analysis. *JAMA oncology*. 2024. doi:10.1001/jamaoncol.2023.4837
  12. Steinhof-Radwanska K, Lorek A, Holecki M, Barczyk-Gutkowska A, Grazynska A, Szczudlo-Chrascina J, et al. Multifocality and Multicentricity in Breast Cancer: Comparison of the Efficiency of Mammography, Contrast-Enhanced Spectral Mammography, and Magnetic Resonance Imaging in a Group of Patients with Primarily Operable Breast Cancer. *Curr Oncol*. 2021;28(5):4016-30. doi:10.3390/curroncol28050341
  13. Tse T, Sehdev S, Seely J, Gravel DH, Clemons M, Cordeiro E, et al. Neoadjuvant chemotherapy in breast cancer: review of the evidence and conditions that facilitated its use during the global pandemic. *Current Oncology*. 2021;28(2):1338-47. <https://doi.org/10.3390/curroncol28020127>
  14. Boros M, Voidazan S, Moldovan C, Georgescu R, Toganel C, Moncea D, et al. Clinical implications of multifocality as a prognostic factor in breast carcinoma-a multivariate analysis study comprising 460 cases. *International Journal of Clinical and Experimental Medicine*. 2015;8(6):9839. doi:10.21614/chirurgia.112.1.12
  15. Milulescu A, Di Marino L, Peradze N, Toesca A. Management of Multifocal-Multicentric Breast Cancer: Current Perspective. *Chirurgia (Bucur)*. 2017;112(1):12-7. doi:10.21614/chirurgia.112.1.12
  16. Guadalupe LDP, De Jesús J, Xiong Y, Rosa M. Tumor size and focality in breast carcinoma: analysis of concordance between radiological imaging modalities and pathological examination at a cancer center. *Annals of Diagnostic Pathology*. 2020;48:151601. <https://doi.org/10.1016/j.annpath.2020.151601>
  17. Watkins EJ. Overview of breast cancer. *JAAPA*. 2019;32(10):13-7. doi:10.1097/01.JAA.0000580524.95733.3d
  18. Grabinski VF, Brawley OW. Disparities in Breast Cancer. *Obstet Gynecol Clin North Am*. 2022;49(1):149-65. doi:10.1016/j.ogc.2021.11.010
  19. Autier P, Boniol M. Mammography screening: A major issue in medicine. *Eur J Cancer*. 2018;90:34-62. doi:10.1016/j.ejca.2017.11.002
  20. Houssami N, Turner R, Morrow M. Preoperative magnetic resonance imaging in breast cancer: meta-analysis of surgical outcomes. *Ann Surg*. 2013;257(2):249-55. doi:10.1097/SLA.0b013e31827a8d17
  21. Iamurri AP, Ponziani M, Macchini M, Fogante M, Pistelli M, De Lisa M, et al. Evaluation of multifocality and multicentricity with breast magnetic

- resonance imaging in each breast cancer subtype. *Clinical Breast Cancer*. 2018;18(2):e231-e5.  
<https://doi.org/10.1016/j.clbc.2017.10.012>
22. Wechsler J, Jeong YJ, Raghavendra AS, Mack WJ, Tripathy D, Yamashita MW, et al. Factors associated with MRI detection of occult lesions in newly diagnosed breast cancers. *J Surg Oncol*. 2020;121(4):589-98. doi:10.1002/jso.25855
23. Ataseven B, Lederer B, Blohmer JU, Denkert C, Gerber B, Heil J, et al. Impact of multifocal or multicentric disease on surgery and locoregional, distant and overall survival of 6,134 breast cancer patients treated with neoadjuvant chemotherapy. *Annals of surgical oncology*. 2015;22(4):1118-27. doi:10.1245/s10434-014-4122-7.
24. Bae MS, Chang JM, Cho N, Han W, Ryu HS, Moon WK. Association of preoperative breast MRI features with locoregional recurrence after breast conservation therapy. *Acta Radiol*. 2018;59(4):409-17. doi:10.1177/0284185117723041
25. Houssami N, Turner RM, Morrow M. Meta-analysis of pre-operative magnetic resonance imaging (MRI) and surgical treatment for breast cancer. *Breast Cancer Res Treat*. 2017;165(2):273-83. doi:10.1007/s10549-017-4324-3
26. Chirita A. Indications of the Magnetic Resonance Method in Breast Pathology. *Chirurgia (Bucur)*. 2017;112(4):367-77. doi:10.21614/chirurgia.112.4.367