

Letrozole-Induced Sarcoid-Like Reaction Following Adjuvant Hormonal Therapy in Breast Cancer: A Case Report

Safa Najar Najafi^{1✉}, Niki Najar Najafi², Asiie Olfatbakhsh¹, Howzhin Hashemi¹

¹Breast Cancer Research Centre, Motamed Cancer Institute, ACECR, Tehran, Iran

²Faculty of Life Sciences and Biotechnology, Shahid Beheshti University, Tehran, Iran

Received: 2025/03/26
Accepted: 2025/06/07

*Corresponding Author:
safa3n@yahoo.com

Ethics Approval:
[IR.ACECR.IBCRC.REC.1404.007](https://doi.org/10.1186/ijbd.18.2.162)

Abstract

Introduction: Sarcoid-like reactions (SLRs) are rare, non-caseating granulomatous responses that may mimic metastatic disease in cancer patients. Although drug-induced SLRs are increasingly recognized, they remain underreported in patients receiving endocrine therapy for breast cancer.


Case Presentation: A 49-year-old postmenopausal woman with hormone receptor-positive and HER2-positive invasive ductal carcinoma of the breast was treated with surgery, chemotherapy, radiotherapy, trastuzumab, and adjuvant letrozole. After 48 months of endocrine therapy, she presented with elevated CA 15-3 levels and imaging findings of a new pulmonary lesion with mediastinal lymphadenopathy, raising suspicion of recurrence.

Diagnostic Assessment: Core needle biopsy revealed non-caseating granulomas, and positron emission tomography (PET)-CT showed no evidence of malignancy. Special stains excluded infectious etiologies.

Intervention and Outcome: Letrozole was discontinued, and endocrine therapy was switched to Fulvestrant. Over 10 months, both the pulmonary lesion and lymphadenopathy resolved radiologically, and CA 15-3 levels normalized.

Conclusion: This case highlights a rare instance of letrozole-induced SLR mimicking recurrence during breast cancer follow-up. Misinterpretation of such lesions may lead to unnecessary interventions. Clinicians should consider drug-induced etiologies when new lesions arise in asymptomatic patients on long-term hormonal therapy.

Keywords: Aromatase Inhibitors, Breast Neoplasms, Case Reports, Letrozole, Sarcoidosis



Introduction

Sarcoidosis is a systemic inflammatory disease of unknown etiology with variable global incidence. This variability is attributed to differences in environmental exposure, diagnostic practices, and genetic predisposition, including specific HLA alleles [1]. The disease most frequently presents with intrathoracic lymphadenopathy, pulmonary involvement, or cutaneous and ocular manifestations, seen in over 90% of cases [2].

The association between sarcoidosis and cancer remains controversial; however, sarcoid-like reactions (SLRs)—defined as non-caseating granulomas in patients who do not meet the diagnostic criteria for systemic sarcoidosis—have been reported in several solid tumors, including breast cancer [3]. These reactions can mimic metastatic disease, particularly on PET imaging, complicating staging and surveillance [4].

Distinguishing SLRs from systemic sarcoidosis requires thorough diagnostic evaluation, as both conditions may appear similar on imaging and histology. Among the growing list of medications implicated in drug-induced sarcoid-like reactions (DISRs), letrozole, a third-generation aromatase inhibitor, has rarely been identified as a possible cause [5,6].

This case report presents a unique instance of a delayed-onset, pulmonary SLR occurring during long-term letrozole therapy in a breast cancer survivor, which fully resolved following drug discontinuation.

Case Report

Patient Information

A 49-year-old Iranian postmenopausal woman presented with a palpable right breast mass and no axillary lymphadenopathy. She had no significant medical comorbidities, did not smoke, and had no relevant family history or prior autoimmune or granulomatous disease. She underwent a right mastectomy with axillary lymph node dissection. Histopathology confirmed a 3.0 cm invasive ductal carcinoma, estrogen receptor (ER) positive in 90% of tumor cells, progesterone receptor (PR) positive in 60%, HER2/neu 3+, Ki-67 index of 15%, and Nottingham grade II. All ten lymph nodes were negative for metastasis.

Clinical Findings and Timeline

The patient completed adjuvant dose-dense doxorubicin and cyclophosphamide every two weeks for four cycles, followed by docetaxel (75 mg/m²) with trastuzumab (440 mg) every three weeks for four cycles. Adjuvant radiotherapy was delivered to the chest wall (total 5,500 cGy in 30 fractions). She was then initiated on daily oral letrozole (2.5 mg) and continued trastuzumab maintenance for one year. At month 48 of endocrine therapy, surveillance blood work revealed elevated CA 15-3 (53 U/mL), with no symptoms. Chest CT showed a right upper lobe lesion and adjacent mediastinal lymphadenopathy (Fig 1). The chronological timeline is summarized in Table 1.

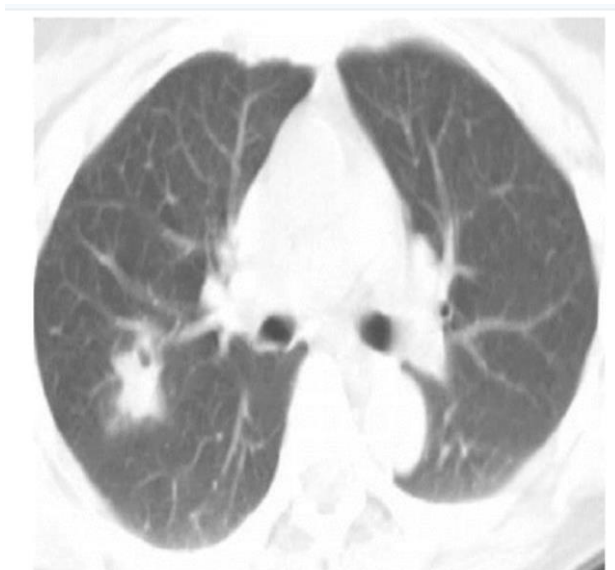

Fig 1: Chest CT showing right upper lobe parenchymal lesion and mediastinal lymphadenopathy

Table 1: Clinical Timeline of Key Events and Interventions

Time Point	Event / Intervention
Month 0	Diagnosis of invasive ductal carcinoma; right mastectomy and axillary lymph node dissection
Months 1–4	Adjuvant chemotherapy: dose-dense doxorubicin + cyclophosphamide every two weeks (4 cycles)
Months 4–7	Docetaxel (75 mg/m ²) + trastuzumab (440 mg) every three weeks (4 cycles)
Months 7–8	Adjuvant radiotherapy to chest wall (5,500 cGy in 30 fractions)
Month 8	Initiation of endocrine therapy with letrozole (2.5 mg/day) + continued trastuzumab
Month 48	Surveillance shows elevated CA 15-3; chest CT reveals new pulmonary lesion and lymphadenopathy
Month 49	Biopsy confirms non-caseating granulomas; PET-CT shows no malignancy
Month 49	Letrozole discontinued; switched to fulvestrant
Months 50–59	Clinical and radiological resolution of sarcoid-like reaction

Diagnostic Assessment

The differential diagnosis included metastatic recurrence, sarcoidosis, paraneoplastic sarcoid reaction, and DISR. Core needle biopsy of the pulmonary and nodal lesions showed non-caseating granulomas with Langerhans-type histiocytes (Figures 2a–b), without evidence of

malignancy or necrosis (Fig 3). Special stains for fungi and acid-fast bacilli were negative. The PET-CT imaging demonstrated FDG-avid hilar and mediastinal nodes without systemic involvement or evidence of neoplasm (Fig 4). These findings supported the diagnosis of SLR, likely induced by letrozole.

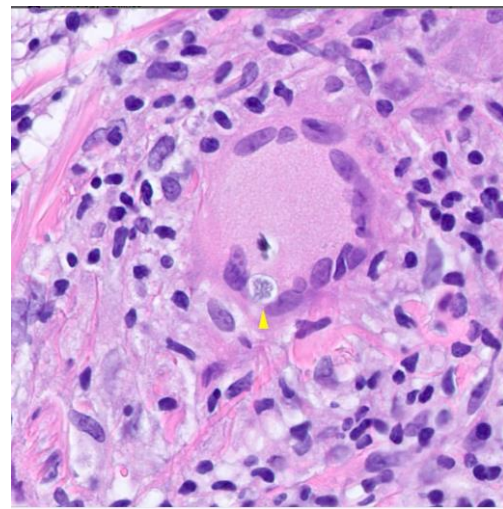
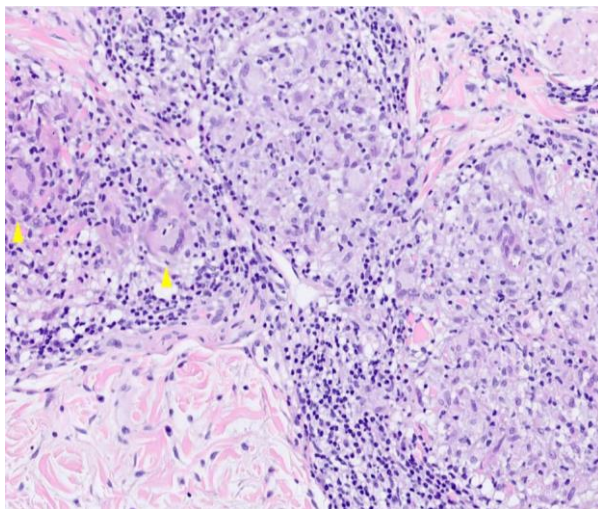


Fig 2: (a) Non-caseating granuloma in core needle biopsy. (b) Langerhans cell histiocyte

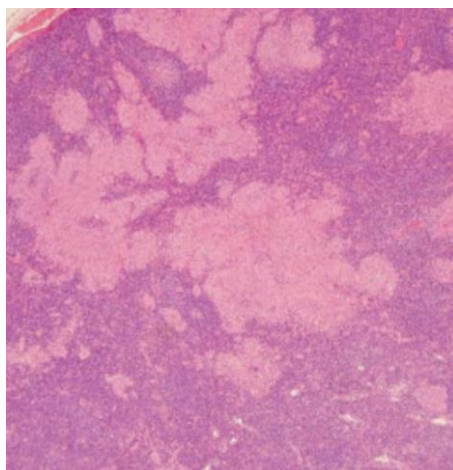


Fig 3: Histopathology confirming Sarcoid-like reaction

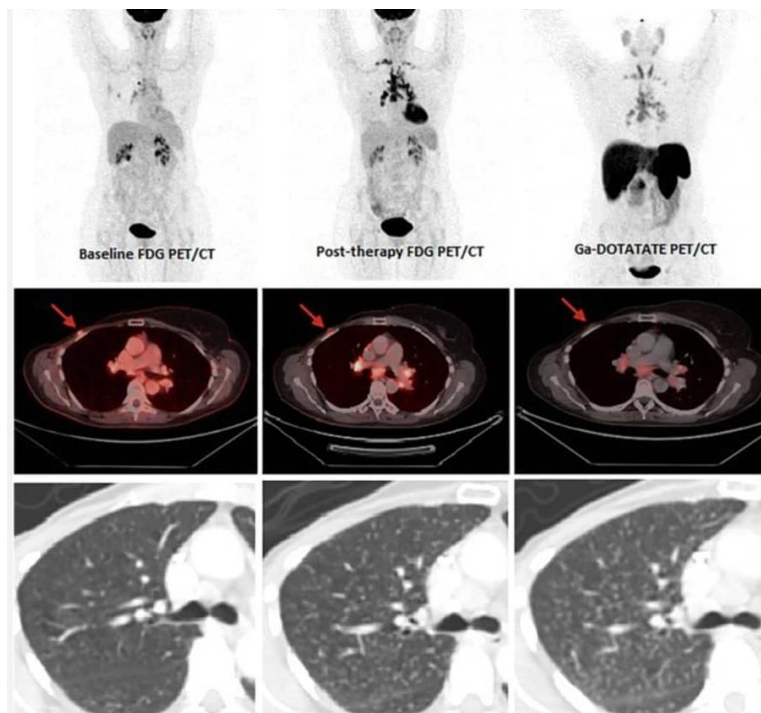


Fig 4: PET-CT shows resolution of lesions after Letrozole discontinuation

Therapeutic Intervention

Letrozole was discontinued, and the patient was transitioned to intramuscular fulvestrant. No corticosteroids or additional

immunosuppressants were prescribed. The decision to switch endocrine therapy was based on the suspected causative role of letrozole in triggering the granulomatous reaction (Fig 5).

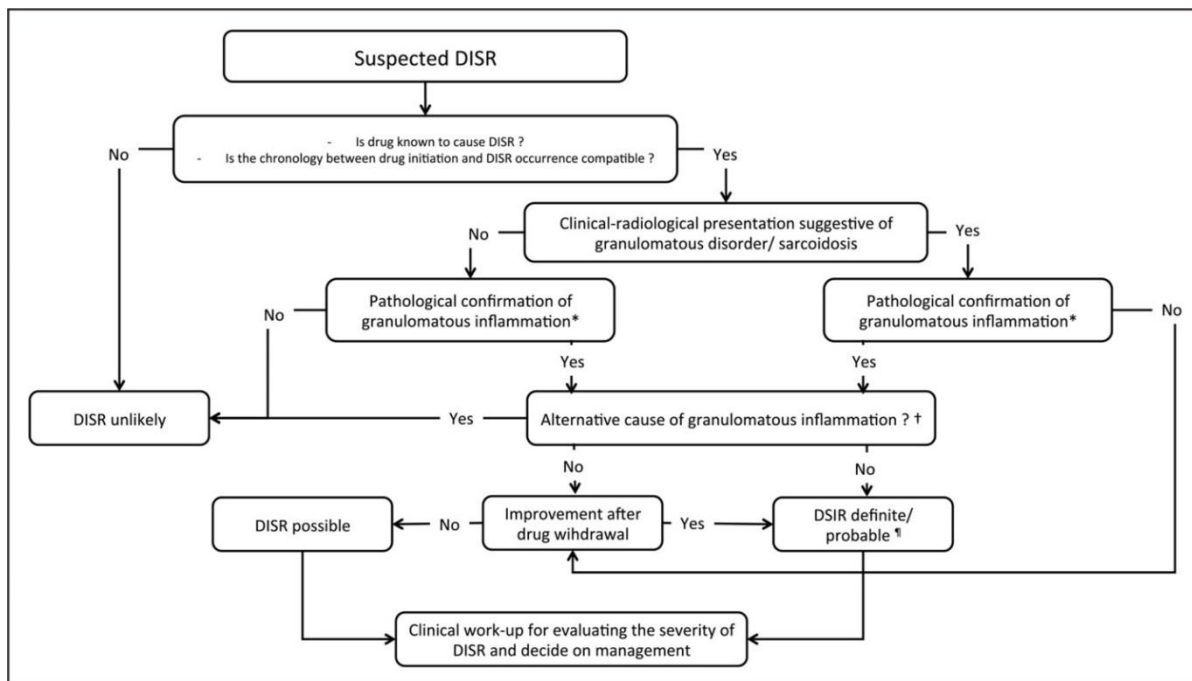


Fig 5: Diagnosis of drug-induced sarcoid-like reaction (DISR) framework

Follow-up and Outcomes

Over the following 10 months, the patient’s CA 15-3 levels normalized, and repeat PET-CT scans confirmed resolution of the pulmonary lesion and lymphadenopathy (Figure 6). She

remained asymptomatic and tolerated fulvestrant without adverse effects. No recurrence or progression was observed over subsequent follow-up visits.

[Downloaded from ijbd.com on 2026-06-20]

[DOI: 10.61186/ijbd.18.2.162]

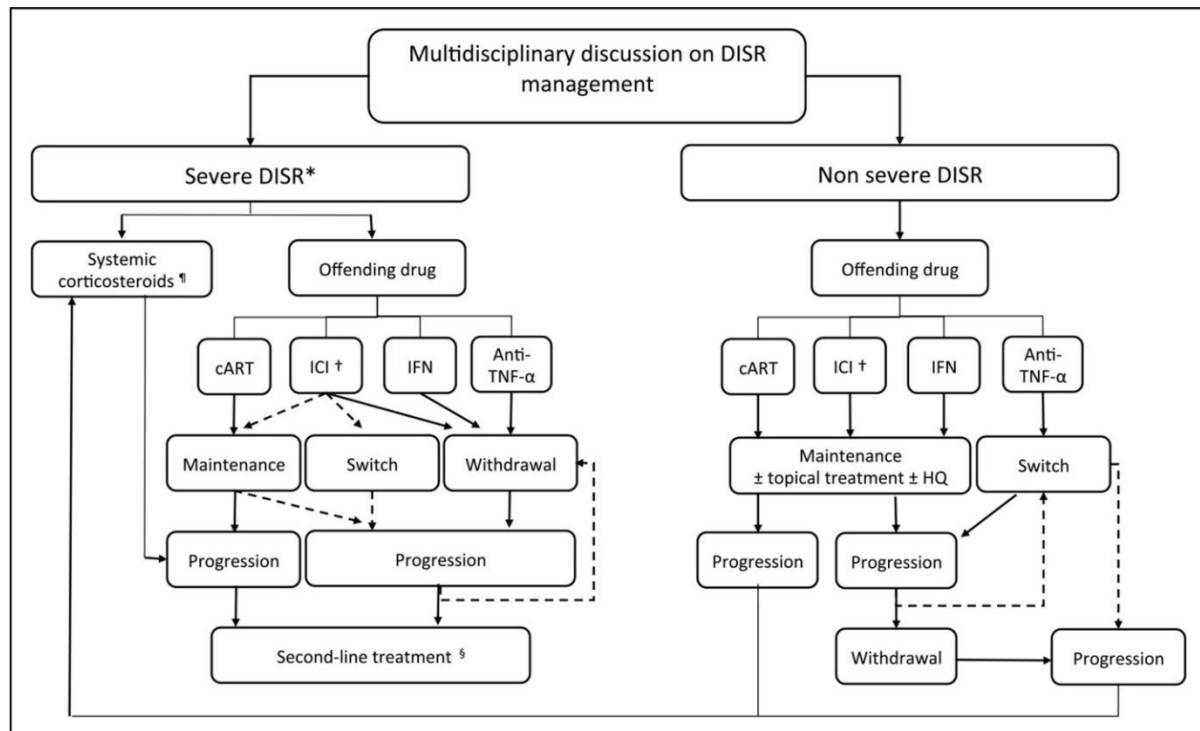


Fig 6: How to manage drug-induced sarcoid-like reaction (DISR)

Discussion

Sarcoid-like reactions are histologically indistinguishable from systemic sarcoidosis but lack the systemic distribution or chronicity typical of that disease. In cancer patients, they often localize near the tumor or draining lymph nodes but may also appear at distant sites [7]. While most SLRs are benign, their FDG avidity and ability to elevate tumor markers such as CA 15-3 can closely mimic recurrence, posing a significant diagnostic dilemma [8].

This case exemplifies a letrozole-induced sarcoid-like reaction, a phenomenon that remains underrecognized. Only a few such cases have been reported in the literature [7–9]. Letrozole may trigger granuloma formation through immune modulation or tumor antigen exposure, although the precise mechanism remains unclear [10]. The patient's complete resolution after drug cessation strongly supports a causal relationship. The main limitation of this report is the absence of re-challenge or a pharmacovigilance signal analysis. However, the clinical timeline, biopsy results, and radiologic resolution provide compelling support for the diagnosis.

Clinicians should maintain a high index of suspicion for SLRs in cancer survivors presenting with new radiologic lesions and tumor marker elevations during follow-up. This case reinforces the importance of tissue

confirmation and a careful review of the patient's medication history before diagnosing recurrence [11]. Greater awareness of DISRs associated with hormonal therapy may prevent unnecessary interventions and improve patient outcomes.

Declarations

Conflict of interest: None

Ethics approval: This study was conducted following the principles of the Declaration of Helsinki. Ethics approval was obtained from the Institutional Review Board of the Breast Cancer Research Center, Motamed Cancer Institute (Approval ID: IR.ACECR.IBCRC.REC.1404.007). Written informed consent was obtained from the patient to publish clinical data and accompanying images.

References

- [1] Moller DR. Cells and cytokines involved in the pathogenesis of sarcoidosis. *Sarcoidosis Vasc Diffuse Lung Dis.* 1999;16(1):24-31.
- [2] Facco M, Cabrelle A, Teramo A, Olivieri V, Gnoato M, Teolato S, et al. Sarcoidosis is a Th1/Th17 multisystem disorder. *Thorax.* 2011;66(2):144-50. doi: 10.1136/thx.2010.140319.

- [3] Cornejo CM, Haun P, English J 3rd, Rosenbach M. Immune checkpoint inhibitors and the development of granulomatous reactions. *J Am Acad Dermatol.* 2019;81(5):1165-75. doi: 10.1016/j.jaad.2018.07.051.
- [4] Cousin S, Toulmonde M, Kind M, Cazeau AL, Bechade D, Coindre JM, et al. Pulmonary sarcoidosis induced by the anti-PD1 monoclonal antibody pembrolizumab. *Ann Oncol.* 2016;27(6):1178-9. doi: 10.1093/annonc/mdw125.
- [5] Bate A, Lindquist M, Edwards IR. The application of knowledge discovery in databases to post-marketing drug safety: example of the WHO database. *Fundam Clin Pharmacol.* 2008;22(2):127-40. doi: 10.1111/j.1472-8206.2007.00552.x.
- [6] Yung S, Han D, Lee JK. Cutaneous sarcoidosis in a patient with severe asthma treated with omalizumab. *Can Respir J.* 2015;22(6):315-6. doi: 10.1155/2015/265734.
- [7] van Puijenbroek EP, Bate A, Leufkens HG, Lindquist M, Orre R, Egberts AC. A comparison of measures of disproportionality for signal detection in spontaneous reporting systems for adverse drug reactions. *Pharmacoepidemiol Drug Saf.* 2002;11(1):3-10. doi: 10.1002/pds.668.
- [8] Tchernev G, Tana C, Schiavone C, Cardoso JC, Ananiev J, Wollina U. Sarcoidosis vs. Sarcoid-like reactions: The Two Sides of the same Coin? *Wien Med Wochenschr.* 2014;164(13-14):247-59. doi: 10.1007/s10354-014-0269-x.
- [9] Lau RK, Takasugi JE, David Godwin J, Pipavath SN. Sarcoid-like reaction-computed tomography features in 12 patients. *J Comput Assist Tomogr.* 2015;39(2):143-8. doi: 10.1097/RCT.0000000000000189.
- [10] Chopra A, Nautiyal A, Kalkanis A, Judson MA. Drug-Induced Sarcoidosis-Like Reactions. *Chest.* 2018;154(3):664-77. doi: 10.1016/j.chest.2018.03.056.
- [11] Kaneko Y, Kato H, Matsuo M. Hilar and mediastinal sarcoid-like reaction after the treatment of malignant tumors: imaging features and natural course on 18F-FDG-PET/CT. *Jpn J Radiol.* 2019;37(1):88-94. doi: 10.1007/s11604-018-0786-4.

واکنش شبه سارکوئیدی القا شده با لتروزول پس از درمان کمکی هورمونی در سرطان پستان

صفا نجارنجفی^۱، نیکی نجارنجفی^۲، آسیه الفت بخش^۱، هاوژین سادات هاشمی^۱

^۱مرکز تحقیقات سرطان پستان، پژوهشکده سرطان معتمد جهاد دانشگاهی، تهران، ایران
^۲دانشکده علوم زیستی و فناوری زیستی، دانشگاه شهید بهشتی، تهران، ایران

چکیده

مقدمه: واکنش‌های شبه‌سارکوئید، پاسخ‌های گرانولوماتوز غیر کازیه هستند که می‌توانند تظاهرات بالینی و تصویربرداری مشابه با عود متاستاتیک سرطان ایجاد کنند. اگرچه این واکنش‌ها در برخی بیماران سرطانی گزارش شده‌اند، اما بروز آن‌ها در پی درمان‌های هورمونی به‌ویژه با لتروزول، نادر و کمتر شناخته شده است.

روش بررسی: در این گزارش، به معرفی زنی ۴۹ ساله، یائسه، با سرطان مهاجم مجرای پستان گیرنده هورمونی مثبت و HER2 مثبت پرداخته شده است که پس از جراحی، شیمی‌درمانی، پرتودرمانی، تراستوزوماب و درمان آنتی‌هورمونی با لتروزول، در ماه ۴۸ پیگیری، دچار ضایعه ریوی جدید و لنفادنوپاتی مدیاستن شد. سطح CA 15-3 نیز افزایش یافته بود.

یافته‌ها: بیوپسی سوزنی از ضایعه ریوی و غدد لنفاوی نشان‌دهنده گرانولومای غیر کیستوز همراه با هیستوسیت‌های نوع لانگرهانس بود، بدون شواهدی از بدخیمی یا عفونت. اسکن PET-CT نیز شواهدی از بدخیمی نشان نداد. پس از قطع لتروزول و جایگزینی با فولواسترن، طی ۱۰ ماه، بهبودی کامل بالینی و تصویربرداری حاصل شد.

نتیجه‌گیری: این مورد نشان‌دهنده یک واکنش شبه‌سارکوئید ناشی از لتروزول در یک بازمانده سرطان پستان است. آگاهی از چنین واکنش‌هایی می‌تواند از مداخلات غیرضروری و اشتباه در تشخیص عود جلوگیری کند. بررسی بافتی و مرور دقیق سوابق دارویی بیمار، در موارد مشکوک ضروری است.

کلیدواژه‌ها: سارکوئیدوز؛ سرطان پستان؛ مهارکننده‌های آروماتاز؛ لتروزول

تاریخ ارسال: ۱۴۰۴/۰۱/۱۶

تاریخ پذیرش: ۱۴۰۴/۰۳/۱۷

* نویسنده مسئول:

safa3n@yahoo.com

مقدمه

سارکوئیدوز یک بیماری التهابی سیستمیک با علت ناشناخته است که شیوع آن در نقاط مختلف جهان متغیر است. این تفاوت در شیوع به عواملی همچون تفاوت در مواجهه‌های محیطی، شیوه‌های تشخیصی و استعداد ژنتیکی از جمله آل‌های خاص HLA نسبت داده می‌شود [۱]. شایع‌ترین تظاهرات بیماری شامل درگیری غدد لنفاوی داخل قفسه سینه، درگیری ریوی و ضایعات پوستی یا چشمی است که در بیش از ۹۰ درصد بیماران مشاهده می‌شود [۲].

ارتباط میان سارکوئیدوز و سرطان همچنان مورد بحث است؛ با این حال، واکنش‌های شبه‌سارکوئید (SLRs) که به‌صورت گرانولوم‌های بدون نکروز در بیمارانی بدون معیارهای تشخیصی سارکوئیدوز سیستمیک ظاهر می‌شوند، در تومورهای جامد مختلف از جمله سرطان پستان گزارش شده‌اند [۳]. این واکنش‌ها می‌توانند در تصویربرداری PET مشابه بیماری متاستاتیک ظاهر شوند و ارزیابی مرحله بیماری یا عود را دشوار سازند [۴].

افتراق میان SLR و سارکوئیدوز واقعی نیازمند بررسی‌های دقیق تشخیصی است، چرا که از نظر تصویربرداری و بافت‌شناسی شباهت زیادی دارند. در میان داروهایی که به‌عنوان عامل بروز واکنش‌های شبه‌سارکوئید دارویی (DISR) معرفی شده‌اند، لتروزول - یک مهارکننده آروماتاز نسل سوم - به‌ندرت به‌عنوان علت احتمالی مطرح شده است [۵، ۶].

در این مقاله، موردی کم‌نظیر از واکنش شبه‌سارکوئید ریوی با شروع تأخیری، حین مصرف طولانی‌مدت لتروزول در یک بیمار نجات‌یافته از سرطان پستان گزارش می‌شود که با قطع دارو به‌طور کامل برطرف شد.

شرح مورد

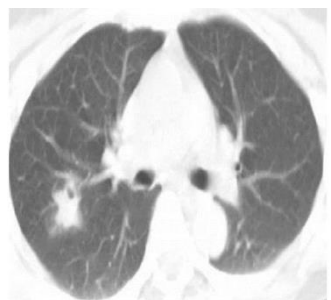


Fig 1: Chest CT showing right upper lobe parenchymal lesion and mediastinal lymphadenopathy

شکل ۱: سی‌تی‌اسکن قفسه سینه که ضایعه پارانشیمی در لوب فوقانی راست و لنفادنوپاتی مدیاستینال را نشان می‌دهد.

شکل ۱

اطلاعات بیمار
خانم ۴۹ ساله ایرانی، یائسه، با توده‌ای قابل لمس در پستان راست و بدون درگیری قابل لمس در ناحیه زیر بغل مراجعه کرد. وی هیچ بیماری همراه قابل توجهی نداشت، سابقه استعمال دخانیات نداشت و سابقه خانوادگی یا بیماری خودایمنی یا گرانولوماتوز پیشین نیز در او وجود نداشت. بیمار تحت عمل ماستکتومی راست همراه با تخلیه غدد لنفاوی آگزیلاری قرار گرفت. بررسی آسیب‌شناسی تومور نشان‌دهنده کارسینوم داکتال مهاجم به قطر ۳ سانتی‌متر بود که گیرنده استروژن (ER) در ۹۰٪، گیرنده پروژسترون (PR) در ۶۰٪، HER2/neu برابر با ۳+، نمایه تکثیری Ki-67 برابر با ۱۵٪ و درجه ناتینگهام II داشت. هیچ‌یک از ۱۰ غدد لنفاوی نمونه‌برداری شده دارای متاستاز نبودند.

یافته‌های بالینی و جدول زمانی

بیمار شیمی‌درمانی کم‌فاصله با دوز متراکم از داروهای دوکسوروبیسین و سیکلوفسفامید را به مدت چهار دوره، هر دو هفته یک‌بار، دریافت کرد. پس از آن، چهار دوره شیمی‌درمانی با دکتاکسل (۷۵ میلی‌گرم بر مترمربع) و تراستوزوماب (۴۴۰ میلی‌گرم) هر سه هفته یک‌بار انجام شد. پرتودرمانی آدجوانت به دیواره قفسه سینه (مجموع ۵۵۰۰ سانتی‌گری در ۳۰ جلسه) انجام گردید. پس از اتمام پرتودرمانی، درمان هورمونی با لتروزول خوراکی روزانه (۵/۲ میلی‌گرم) آغاز شد و تراستوزوماب برای یک سال ادامه یافت. در ماه چهل‌وهشتم پیگیری، سطح تومورمارکر CA 15-3 به میزان ۵۳ واحد در میلی‌لیتر افزایش یافت، اگرچه بیمار بدون علامت بود. سی‌تی‌اسکن قفسه سینه ضایعه‌ای در لوب فوقانی ریه راست و لنفادنوپاتی مدیاستینال را نشان داد (شکل ۱). جدول زمانی رویدادهای بالینی در جدول ۱ آمده است.

Table 1: Clinical Timeline of Key Events and Interventions

Time Point	Event / Intervention
Month 0	Diagnosis of invasive ductal carcinoma; right mastectomy and axillary lymph node dissection
Months 1–4	Adjuvant chemotherapy: dose-dense doxorubicin + cyclophosphamide every two weeks (4 cycles)
Months 4–7	Docetaxel (75 mg/m ²) + trastuzumab (440 mg) every three weeks (4 cycles)
Months 7–8	Adjuvant radiotherapy to chest wall (5,500 cGy in 30 fractions)
Month 8	Initiation of endocrine therapy with letrozole (2.5 mg/day) + continued trastuzumab
Month 48	Surveillance shows elevated CA 15-3; chest CT reveals new pulmonary lesion and lymphadenopathy
Month 49	Biopsy confirms non-caseating granulomas; PET-CT shows no malignancy
Month 49	Letrozole discontinued; switched to fulvestrant
Months 50–59	Clinical and radiological resolution of sarcoid-like reaction

هیچ نشانه‌ای از بدخیمی یا نکروز دیده نشد (شکل ۳). رنگ‌آمیزی‌های اختصاصی برای قارچ‌ها و باسیل‌های مقاوم به اسید منفی بودند. تصویربرداری PET-CT افزایش جذب FDG در غدد لنفاوی هیپلار و مدیاستین را نشان داد، بدون درگیری سیستمیک یا شواهدی از نئوپلاسم (شکل ۴). این یافته‌ها تشخیص واکنش سارکوئیدی مانند، احتمالاً ناشی از لتروزول را تأیید کردند.

یافته‌های تشخیصی

تشخیص‌های افتراقی شامل عود متاستاتیک، سارکوئیدوز، واکنش سارکوئیدی پارانتوپلاستیک و واکنش سارکوئیدی دارویی بود. نمونه‌برداری سوزنی از ضایعات ریوی و غدد لنفاوی نشان‌دهنده گرانولوم‌های بدون نکروز همراه با هیستوسیت‌های نوع لانگرهانس بود (اشکال ۲ a-b و

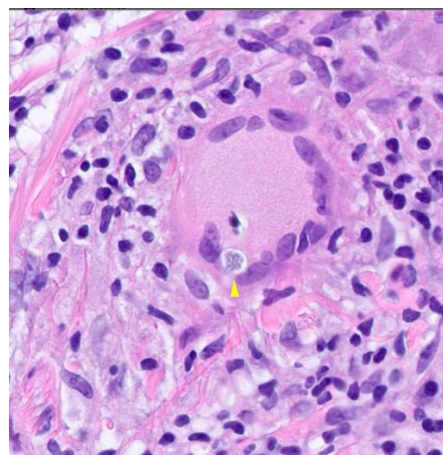
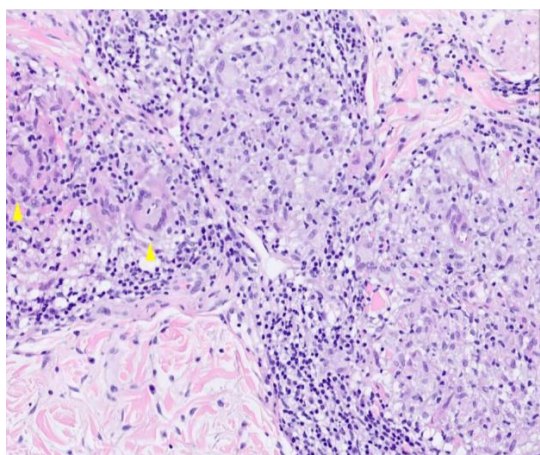


Fig 2: (a) Non-caseating granuloma in core needle biopsy. (b) Langerhans cell histiocyte
شکل ۲: (a) گرانولوم نات کازئیتینگ در نمونه‌برداری با سوزن مرکزی. (b) هیستوسیت سلول لانگر هانس

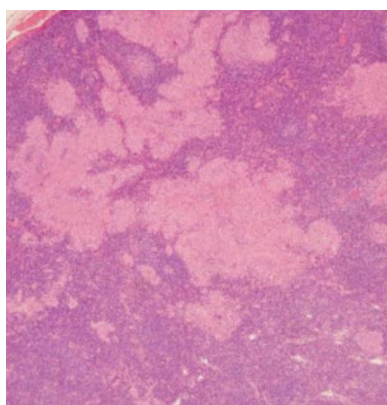


Fig 3: Histopathology confirming Sarcoid-like reaction
شکل ۳: هیستوپاتولوژی تأیید کننده واکنش شبه سارکوئیدی

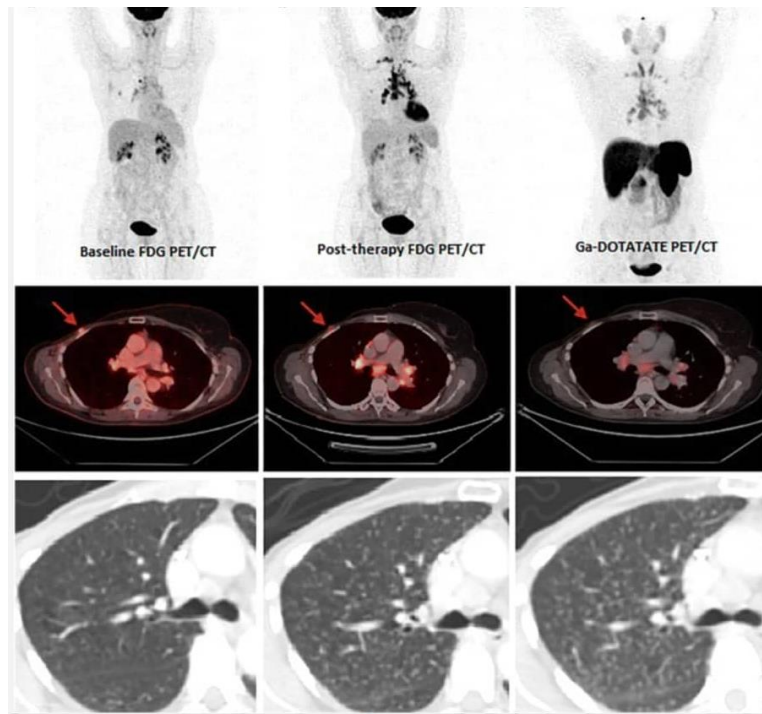


Fig 4: PET-CT shows resolution of lesions after Letrozole discontinuation
 شکل ۴: PET-CT بهبود ضایعات پس از قطع مصرف لتروزول را نشان می‌دهد.

ایمونوساپرسیو دیگری تجویز نگردید. تصمیم به تغییر درمان هورمونی بر اساس نقش محتمل لتروزول در القای واکنش گرانولوماتوزی گرفته شد (شکل ۵).

درمان
 لتروزول قطع شد و بیمار به درمان با فولوسترن‌ت عضلانی تغییر یافت. هیچ داروی کورتیکواستروئیدی یا

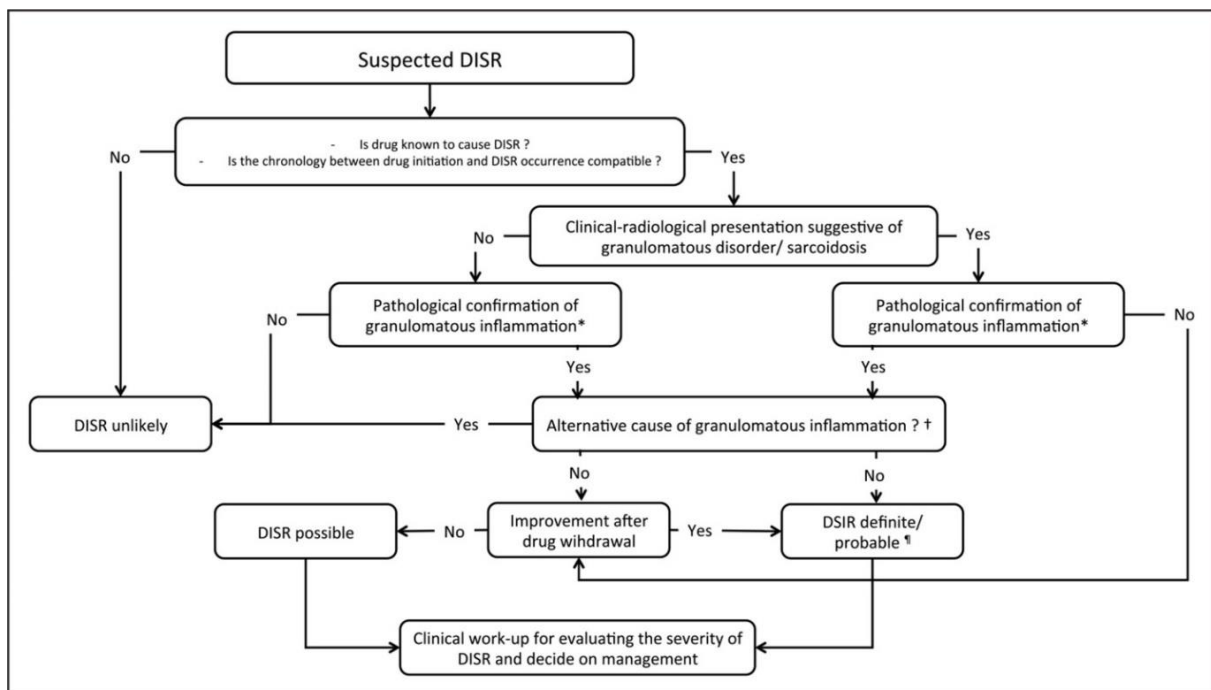


Fig 5: Diagnosis of drug-induced sarcoid-like reaction (DISR) framework

شکل ۵: چارچوب تشخیصی واکنش شبه سارکوئیدی ناشی از دارو DISR

را نشان دادند (شکل ۶). بیمار بدون علامت باقی ماند و درمان با فولوسترنت را بدون عوارض جانبی خاصی تحمل کرد. در ویزیت‌های پیگیری بعدی، هیچ‌گونه عود یا پیشرفتی از بیماری مشاهده نشد.

پیگیری و پیامدها

در طی ۱۰ ماه پس از قطع لتروزول، سطح نشانگر توموری CA 15-3 بیمار به محدوده طبیعی بازگشت و اسکن‌های PET-CT پیگیرانه، بهبود کامل ضایعه ریوی و لنفادنوپاتی

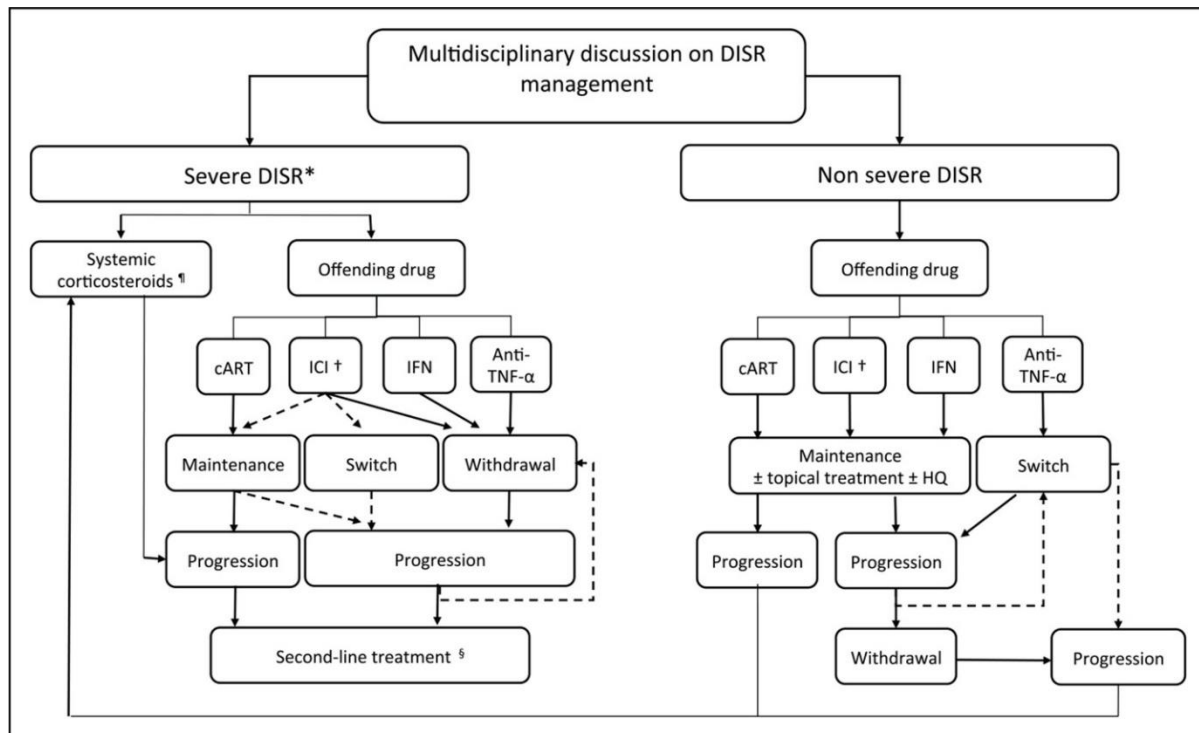


Fig 6: How to manage drug-induced sarcoid-like reaction (DISR)

شکل ۶: نحوه مدیریت واکنش شبه سارکوئیدی ناشی از دارو DISR

مکانیزم دقیق آن هنوز مشخص نیست [۱۰]. بهبود کامل بیمار پس از قطع دارو به شدت رابطه علی را تأیید می‌کند. محدودیت اصلی این گزارش نبود آزمایش دوباره دارو یا تحلیل سیگنال فارماکوویزیلنس است، اما سیر بالینی، نتایج بیوپسی و بهبود تصویربرداری شواهد محکمی برای تشخیص فراهم می‌آورد.

کلینیک‌ها باید در بیماران بازمانده سرطانی که ضایعات جدید تصویربرداری و افزایش نشانگرهای توموری دارند، به واکنش‌های سارکوئیدی مانند توجه ویژه‌ای داشته باشند. این مورد اهمیت تأیید بافتی و بررسی دقیق داروهای مصرفی بیمار پیش از تشخیص عود را برجسته می‌کند [۱۱]. افزایش آگاهی نسبت به واکنش‌های سارکوئیدی دارویی مرتبط با درمان هورمونی می‌تواند از مداخلات غیرضروری جلوگیری کرده و نتایج بیماران را بهبود بخشد.

بحث

واکنش‌های سارکوئیدی مانند از نظر هیستوپاتولوژیک قابل تشخیص از سارکوئیدوز سیستمیک نیستند اما توزیع سیستمیک یا مزمن بودن بیماری معمول را ندارند. در بیماران سرطانی، این واکنش‌ها اغلب در نزدیکی تومور یا غدد لنفاوی درناژ کننده ظاهر می‌شوند، اما ممکن است در نقاط دورتر نیز دیده شوند [۷]. در حالی که بیشتر واکنش‌های سارکوئیدی مانند خوش‌خیم هستند، جذب FDG و افزایش نشانگرهای توموری مانند CA 15-3 می‌توانند به شدت با عود بیماری اشتباه گرفته شوند و این موضوع چالشی مهم در تشخیص ایجاد می‌کند [۸].

این مورد نمونه‌ای از واکنش سارکوئیدی القایی توسط لتروزول است که کمتر شناخته شده است. تنها چند مورد مشابه در ادبیات پزشکی گزارش شده است [۷-۹]. لتروزول ممکن است با تنظیم سیستم ایمنی یا آزادسازی آنتی‌ژن‌های توموری باعث تشکیل گرانولوم شود، اگرچه

نویسندگان اعلام می‌کنند که هیچگونه تعارض منافع مالی یا شخصی در ارتباط با این مقاله ندارند.

بیانیه اخلاقی

این مطالعه با رعایت اصول اخلاقی اعلامیه هلسینکی انجام شده است. کد اخلاق پژوهش از کمیته اخلاق در پژوهش پژوهشکده معتمد جهاد دانشگاهی، دریافت شده است (کد اخلاق: IR.ACECR.IBCRC.REC.1404.007). همچنین رضایت‌نامه آگاهانه کتبی از بیمار برای انتشار جزئیات پرونده پزشکی و تصاویر بالینی مربوطه اخذ شده است.

نتیجه‌گیری

واکنش‌های سارکوئیدی مانند القایی توسط دارو، هرچند نادر، باید به عنوان یک تشخیص افتراقی مهم در بیماران مبتلا به سرطان پستان که در حین درمان هورمونی دچار ضایعات جدید ریوی و افزایش نشانگرهای توموری می‌شوند، در نظر گرفته شوند. آگاهی بیشتر نسبت به این واکنش‌ها می‌تواند از اقدامات تشخیصی و درمانی غیرضروری جلوگیری کند و مدیریت بالینی بهتری برای بیماران فراهم آورد.

تعارض منافع

References

- [1] Moller DR. Cells and cytokines involved in the pathogenesis of sarcoidosis. *Sarcoidosis Vasc Diffuse Lung Dis.* 1999 Mar;16(1):24-31.
- [2] Facco M, Cabrelle A, Teramo A, Olivieri V, Gnoato M, Teolato S, et al. Sarcoidosis is a Th1/Th17 multisystem disorder. *Thorax.* 2011 Feb;66(2):144-50. doi: 10.1136/thx.2010.140319.
- [3] Cornejo CM, Haun P, English J 3rd, Rosenbach M. Immune checkpoint inhibitors and the development of granulomatous reactions. *J Am Acad Dermatol.* 2019 Nov;81(5):1165-75. doi: 10.1016/j.jaad.2018.07.051.
- [4] Cousin S, Toulmonde M, Kind M, Cazeau AL, Bechade D, Coindre JM, et al. Pulmonary sarcoidosis induced by the anti-PD1 monoclonal antibody pembrolizumab. *Ann Oncol.* 2016;27(6):1178-9. doi: 10.1093/annonc/mdw125.
- [5] Bate A, Lindquist M, Edwards IR. The application of knowledge discovery in databases to post-marketing drug safety: example of the WHO database. *Fundam Clin Pharmacol.* 2008;22(2):127-40. doi: 10.1111/j.1472-8206.2007.00552.x.
- [6] Yung S, Han D, Lee JK. Cutaneous sarcoidosis in a patient with severe asthma treated with omalizumab. *Can Respir J.* 2015;22(6):315-6. doi: 10.1155/2015/265734.
- [7] van Puijenbroek EP, Bate A, Leufkens HG, Lindquist M, Orre R, Egberts AC. A comparison of measures of disproportionality for signal detection in spontaneous reporting systems for adverse drug reactions. *Pharmacoepidemiol Drug Saf.* 2002;11(1):3-10. doi: 10.1002/pds.668.
- [8] Tchernev G, Tana C, Schiavone C, Cardoso JC, Ananiev J, Wollina U. Sarcoidosis vs. Sarcoid-like reactions: The Two Sides of the same Coin? *Wien Med Wochenschr.* 2014;164(13-14):247-59. doi: 10.1007/s10354-014-0269-x.
- [9] Lau RK, Takasugi JE, David Godwin J, Pipavath SN. Sarcoid-like reaction-computed tomography features in 12 patients. *J Comput Assist Tomogr.* 2015;39(2):143-8. doi: 10.1097/RCT.000000000000189.
- [10] Chopra A, Nautiyal A, Kalkanis A, Judson MA. Drug-Induced Sarcoidosis-Like Reactions. *Chest.* 2018;154(3):664-77. doi: 10.1016/j.chest.2018.03.056.
- [11] Kaneko Y, Kato H, Matsuo M. Hilar and mediastinal sarcoid-like reaction after the treatment of malignant tumors: imaging features and natural course on 18F-FDG-PET/CT. *Jpn J Radiol.* 2019;37(1):88-94. doi: 10.1007/s11604-018-0786-4.