

جداسازی و شناسایی فنوتیپی نوکاردیا نوا کمپلکس از آبسه پستان یک بیمار مبتلا به پمفیگوس ولگاریس: اولین گزارش موردی از ایران

مهدی فتاحی بافقی: دانشگاه علوم پزشکی تهران-دانشکده بهداشت-گروه پاتوبیولوژی، بخش باکتری شناسی.
طاهره سوری: گروه آموزشی عفونی، بیمارستان رازی.
پروین حیدریه: دانشگاه علوم پزشکی البرز-گروه میکروب شناسی.
معصومه رسولی نصب: دانشگاه علوم پزشکی تهران-دانشکده بهداشت-گروه پاتوبیولوژی، بخش باکتری شناسی.
شادی حبیب نیا: دانشگاه علوم پزشکی تهران-دانشکده بهداشت-گروه پاتوبیولوژی، بخش باکتری شناسی.
سید سعید اشراقی^۱: دانشگاه علوم پزشکی تهران-دانشکده بهداشت-گروه پاتوبیولوژی، بخش باکتری شناسی.

چکیده

مقدمه: پمفیگوس ولگاریس از بیماری‌های اتوایمیون تاولی پوست و غشا مخاطی است که درمان آن بر اساس تجویز داروهای ایمنوساپرسیو و کورتیکواستروئیدها می‌باشد. ضعف سیستم ایمنی این بیماران سبب بروز عفونت‌های مختلفی توسط میکروارگانیزم‌های فرصت طلب می‌شود. نوکاردیا بعنوان یکی از این باکتری‌ها قادر به ایجاد عفونت در بیماران ایمنوساپرس می‌باشد. مقاله حاضر اولین گزارش موردی آبسه پستان توسط نوکاردیا در بیمار مبتلا به پمفیگوس از ایران می‌باشد.

معرفی مورد: بیمار یک خانم ۳۳ ساله مبتلا به بیماری پمفیگوس که در حال درمان با پردنیزولون بود با شکایت از ناحیه پستان در بیمارستان رازی تهران بستری و بعد از بررسی‌های بالینی و کلینیکی کامل، آبسه پستان تشخیص داده شد. در ادامه، از آبسه بطریق آسپیره نمونه برداری و جهت بررسی به آزمایشگاه میکروبیولوژی ارسال شد. در بررسی مستقیم ترشحات و رنگ آمیزی نمونه‌ها به روش گرم و پارشیال اسید فاست، باسیل‌های متعدد و باکتری‌های رشته‌ای مشاهده گردید. کلنی‌های رشد یافته در روش کشت نیز مورد بررسی میکروبی قرار گرفت و در وهله اول شباهت باکتری به نوکاردیا محرز شد. در ادامه بررسی میکروبیولوژی ایزوله باکتری با تست‌های متعدد فنوتیپی مورد شناسایی قرار گرفت و ایزوله به نوکاردیا نوا کمپلکس شباهت زیادی نشان داد. تست آنتی بیوگرام به روش دیسک دیفیوژن انجام و ایزوله به آنتی بیوتیک‌های جنتامایسین، ایمی پنم، آمیکاسین و سفوتاکسیم حساس و به آنتی بیوتیک‌های آمپی سیلین و مینوسیکلین نیمه حساس و به آنتی بیوتیک‌های کوتریماکسازول و سیپروفلوکسازین مقاومت نشان داد.

کلمات کلیدی: پمفیگوس ولگاریس، آبسه پستان، عفونت نوکاردیایی، آنتی بیوگرام، دیسک دیفیوژن.

¹ eshraghs@tums.ac.ir

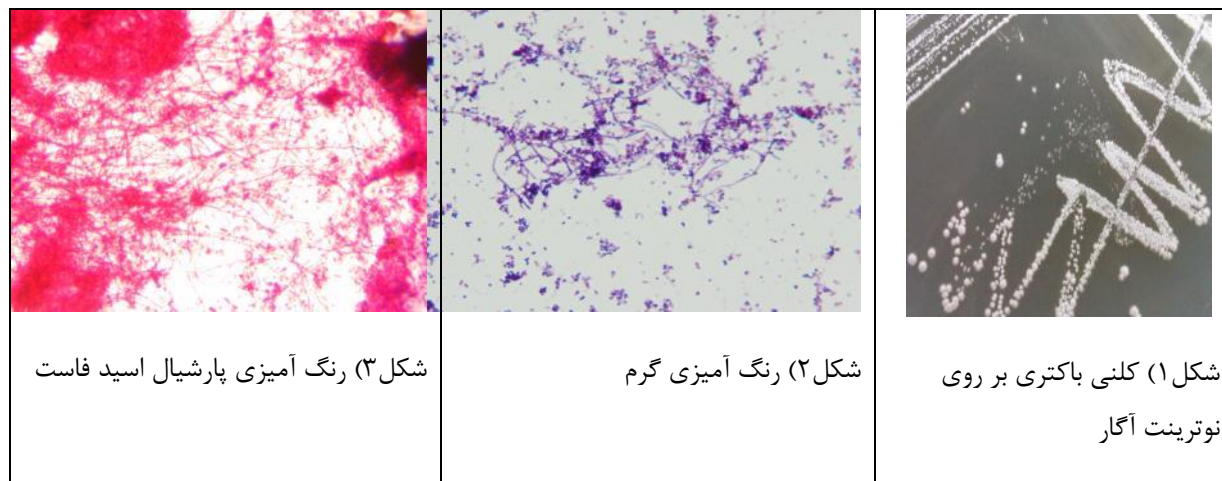
مقدمه

پمفیگوس ولگاریس از بیماری‌های اتوایمیون تاوولی پوست و غشا مخاطی می‌باشد (۲ و ۱). در این بیماری اتوآنتی بادی‌ها بر علیه یکی از اجزاء اتصالات سلول‌های اپیدرم به نام دسموگلین سه و دسموگلوبولین یک ایجاد می‌شوند. پمفیگوس در چند گروه طبقه بندی شده است که از مهمترین آنها می‌توان به پمفیگوس ولگاریس و پمفیگوس فولیاسئوس اشاره نمود (۱). درمان این بیماری بر اساس تجویز کورتیکواستروئید و داروهای ایمنوساپرسیو استوار است. نتیجه تاثیر این داروها، سرکوب سیستم ایمنی میزبان و هموار کردن راه برای ابتلا بیمار به عفونت‌های ناشی از میکروارگانیسم‌های فرصت طلب خواهد بود. آبنه‌های عفونی پستان با منشاء باکتریائی ناشی از پروتئوس، استافیلوکوکوس ارئوس، انتروکوکوس و باکترئید در میزبان‌های سالم نیز گزارش شده است (۳ و ۴). ضمن اینکه اساساً در افراد سالم آبنه پستان ناشی از اکتینومایسز، نوکاردیا و مایکوباکتریوم به ندرت گزارش شده است (۳). بطور کلی نقش میکروارگانیسم‌های فرصت طلب و از جمله نوکاردیا در ایجاد عفونت در افراد نقص ایمنی دارای اهمیت فراوان بوده و میزان مرگ و میر در این بیماران بالاست (۵). نوکاردیا باکتری گرم مثبت، پارشیال اسید فاست، هوازی اجباری، کاتالاز مثبت، غیر متحرک و متمایل به تشکیل مایسیلیوم می‌باشد (۳ و ۶). منشاء این باکتری خاک و گیاهان در نواحی مختلف طبیعت می‌باشد (۷). بعضی از گونه‌ها در مناطق جغرافیایی با آب و هوای خاص شایع ترند. برای مثال می‌توان به نوکاردیا برازیلینسیس اشاره نمود که معمولاً عامل اصلی عفونت‌های پوستی و مایستومیایی بوده و به طور معمول از مناطقی با آب و هوای استوایی و نیمه استوایی در جنوب شرق و جنوب غرب آمریکا جداسازی می‌گردد. عفونت‌های نوکاردیایی مسری نیست و از شخصی به شخص دیگر انتقال پیدا نمی‌کند. این باکتری می‌تواند عامل عفونت‌های ریوی، چشمی، مغزی و پوستی در انسان باشد. در بررسی لام میکروسکوپی رنگ آمیزی شده به روش گرم از نمونه‌های بالینی، مهمترین یافته‌ها، مشاهده باکتری‌های شاخه‌ای به همراه سلول‌های التهابی می‌باشد (۸). در این مقاله اولین گزارش موردی آبنه پستان توسط باکتری نوکاردیا در یک بیمار مبتلا به پمفیگوس از ایران شرح داده شده است.

معرفی بیمار

بیمار یک خانم ۳۳ ساله مبتلا به بیماری پمفیگوس و در حال درمان با پردنیزولون بود که با شکایت از درد ناحیه پستان به بیمارستان رازی تهران مراجعه و بستری گردید. در معاینه فیزیکی که توسط پزشک معالج انجام شد، پستان‌های بیمار از نظر شکل ظاهری غیر قرینه و با بررسی‌های بالینی و کلینیکی کامل، آبنه تشخیص داده شد. در ادامه آبنه‌های چرکی آسپیره و بلافاصله به بخش میکروب شناسی دانشکده بهداشت دانشگاه علوم پزشکی تهران ارسال گردید. نمونه آسپیره شده در دور ۱۳۰۰۰ به مدت ۱۰ دقیقه سانتیفیوژ و از رسوب آن سه عدد لام (اسمیر) تهیه و با سه روش گرم، پارشیال اسید فاست و اسید فاست رنگ آمیزی شد. در رنگ آمیزی گرم و پارشیال اسید فاست، باکتری‌های رشته‌ای و باسیل‌های مشکوک به نوکاردیا مشاهده گردید. در ادامه مقداری از رسوب ترشحات بر روی محیط‌های نوترینت آگار، سابرو دکستروز آگار، سابرو دکستروز آگار به همراه سیکلوهمگزامید و کشت به روش پارافین بایت^۲ (۵) انجام و پلیت‌ها در دمای ۳۵ درجه سانتیگراد انکوبه گردید. در رنگ آمیزی کلنی‌ها، باکتری گرم مثبت و پارشیال اسید فاست مثبت مشاهده گردید (شکل شماره ۱ و ۲ و ۳).

²-paraffin bait



در ادامه باکتری خالص شده تحت مجموعه ای از تست های فنوتیپی قرار داده شد. این تست ها شامل رشد در محیط لیزوزیم براث، رشد در دمای ۳۵ و ۴۵ درجه سانتیگراد بود. در ادامه هیدرولیز ساپلیمنت ها شامل کازئین، هیپوزانتین، تیروزین و هیدرولیز اوره، ژلاتین و اسکولین انجام شد. تست تولید نیترا ردوکتاز، سیترا، تولید اسید از قند های رامنوز، سوربیتول، گلوکز، گزیلوز، گالاکتوز، آرابینوز، مالتوز، لاکتوز، سوکروز و رافینوز نیز روی ایزوله انجام گرفت. نتیجه تست های فنوتیپی در جدول شماره ۱ ذکر گردیده است.

جدول شماره ۱) نتایج تست های فنوتیپی

سویه ایزوله شده	تست های فنوتیپی
+	رشد در لیزوزیم براث
+	رشد در دمای ۳۵ C°
+	رشد در دمای ۴۵C°
-	هیدرولیز کازئین
-	هیدرولیز هیپوزانتین
-	هیدرولیز تیروزین
+	هیدرولیز اوره
-	هیدرولیز ژلاتین
+	هیدرولیز اسکولین
+	تولید نیترا ردوکتاز
+	سیترا
-	تولید اسید از قند های رامنوز
-	تولید اسید از قند سوربیتول

+	تولید اسید از قند گلوکز
-	تولید اسید از قند گزیلوز
-	تولید اسید از قند گالاکتوز
-	تولید اسید از قند آرابینوز
-	تولید اسید از قند مالتوز
-	تولید اسید از قند لاکتوز
-	تولید اسید از قند سوکروز
-	تولید اسید از قند رافینوز

در آنالیز تست های فنوتیپی نمونه، با توجه به نتایج حاصل شده، ایزوله مورد مطالعه به نوکاردیا نوا کمپلکس شباهت بسیار زیادی نشان داد (۹۰۸). در آنتی بیوگرام به روش دیسک آگار دیفیوژن تهیه شده از شرکت Mast (۱۰) سویه جداسازی شده به آنتی بیوتیک های جنتامایسین، ایمی پنم، آمیکاسین و سفوتاکسیم حساس و به آنتی بیوتیک های آمپی سیلین و مینوسیکلین نیمه حساس و به آنتی بیوتیک های کوتریماکسازول و سیپروفلوکسازین مقاومت نشان داد. در این مطالعه ایزوله جداسازی شده به کوتریماکسازول مقاوم بوده و این مطلب را بیان می دارد که برای درمان عفونت های نوکاردیایی نباید به تنهایی از کوتریماکسازول استفاده گردد و ترکیب آن همراه با عوامل آنتی باکتریال دیگر ضروری می باشد. در این مطالعه بیمار بعد از تشخیص به مدت ۳ ماه تحت درمان با طیف وسیعی از آنتی بیوتیک ها مانند مروپنم و ایمپینم قرار گرفت. در ابتدای درمان علائم بیماری کمی بهبود یافت اما در ادامه به دلیل ضعف سیستم ایمنی و درمان های طولانی با آنتی بیوتیکهای با دوز بالا، عفونت بصورت آبسه های متاستاتیک و پراکنده مجدداً عود کرد.

بحث و نتیجه گیری

نوکاردیا اولین بار در سال ۱۸۸۸ توسط ادموند نوکارد فرانسوی و از عفونت یک اسب پرورشی مبتلا به مضمشه جدا سازی و گزارش گردید (۳). نوکاردیا در مواجهه با میزبان مناسب که عمدتاً افراد با ضعف سیستم ایمنی می باشند، عفونت منتشره ریوی^۳، با امکان انتشار به سایر اندام ها مانند چشم^۴، پوست^۵ می تواند به آبسه مغزی و مرگ منجر شود (۸ و ۱۱ و ۱۲). بیش از ۷۰ درصد عفونت های نوکاردیایی در بیماران ایمنو ساپرسیو گزارش گردیده است (۱۳). عفونت ناشی از نوکاردیا در بیماران پمفیگوس بندرت گزارش گردیده (۱۴) و نیز آبسه پستان ناشی از نوکاردیا در بیماران ایمنو ساپرسیو کمتر گزارش شده است (۱۵ و ۳). در مطالعه ای که توسط Jaffe و همکاران در سال ۱۹۹۹ انجام شد، از یک خانم ۶۰ ساله مبتلا به آبسه پستان نوکاردیا آستروئیدس جدا سازی گردید (۳). در مطالعه دیگری که توسط Tsoussis و همکاران در سال ۲۰۰۵ صورت گرفت، از یک خانم ۶۵ ساله مبتلا به سرطان پستان که تحت درمان با شیمی درمانی بود نوکاردیا اوتیتیدیس کویاروم^۶ جدا سازی گردید (۱۶). در مطالعه اصیلیان و همکاران در یک مرد ۵۶ ساله مبتلا به پمفیگوس، آبسه چرکی نوکاردیایی همزمان در پوست و ریه گزارش شد که با تجویز کوتریماکسازول

³ - pulmonary

⁴ - keratitis

⁵ - cutaneous, subcutaneous, lymph cutaneous

⁶ - *Nocardia otitidiscaviarum*

درمان گردید(۲). **Kakurai** و همکاران در سال ۱۹۹۹ از بازوی راست یک بیمار مبتلا به پمفیگوس نوکاردیا نوا کمپلکس جداسازی نمودند (۱۷). از سال ۱۹۴۰ سولفانامید ها به عنوان درمان انتخابی برای عفونت های نوکاردیایی پیشنهاد و برای بیماران نوکاردیایی مورد استفاده قرار گرفت. قبل از معرفی سولفانامید ها میزان مرگ و میر در این بیماران تقریباً ۱۰۰ درصد بود. در حال حاضر، علی رغم استفاده از سولفانامید ها در درمان اکثریت بیماری های ناشی از نوکاردیا، بدلیل استفاده مکرر میزبانان این باکتری و مقاومت آنتی بیوتیکی در آنها، میزان موفقیت درمان در آنها کامل نمی باشد. بنابراین بیشتر پزشکان در مواجهه با اینگونه بیماران (نوکاردیوزیس منتشره یا CNS) و درمان موفقیت آمیز آنها آنتی بیوتیک های ترکیبی مانند ۳ داروی TMP-SMX، آمیکاسین، سفتریاکسون و یا ایمپنم بعنوان داروی جایگزین ۳ دارو را توصیه می نمایند. عوامل آنتی میکروبیال دیگر مانند سفالوسپورین ها (سفپروم، سفپیم، سفتریاکسون و سفوتاکسیم) بصورت تجربی برای نوکاردیا مورد مطالعه قرار گرفته است(۸). به طور معمول این عوامل در آزمایشگاه اثرات موثر تری بر روی ایزوله های نوکاردیا آستروئیدس تایپ ۷۶، نوکاردیا آبسوسوس^۸، نوکاردیا نوا کمپلکس^۹ و نوکاردیا ترانس ولنسیس^{۱۰} کمپلکس نشان می دهند(۸). از دلایل آنتی بیوگرام برای نوکاردیا می توان به این موارد اشاره نمود: ۱- نوکاردیوزیس ریوی و یا نوکاردیای منتشره در صورت عدم درمان کشنده می باشد ۲- شکست درمان رایج با سولفانامید ها در بیماران ریوی ۲۰ درصد و در بیماران CNS^{۱۱} ۵۰ درصد است ۳- حساسیت آنتی بیوتیکی نوکاردیا آستروئیدس نسبت به آنتی بیوتیک ها خصوصاً آنتی بیوتیک هایی خارج از خانواده سولفانامید ها متغیر بوده و ارزیابی حساسیت ایزوله ها بسیار دارای اهمیت می باشد ۴- امروزه تولید آنتی بیوتیک های جدید فراهم بوده و بعضی ممکن است در مقایسه با سولفانامید ها در درمان موثر تر واقع شوند(۱۰). در این مطالعه ایزوله جداسازی شده به کوتریماکسازول مقاوم بوده و این مطلب را بیان می دارد که برای درمان عفونت های نوکاردیایی نباید به تنهایی از کوتریماکسازول استفاده گردد و ترکیب آن همراه با عوامل آنتی باکتریال دیگر ضروری می باشد. در ضمن باید به این مطلب اشاره نمود که در تشخیص عفونت های ایجاد شده در این بیماران جداسازی نوکاردیا بایستی در اولویت قرار گیرد زیرا این باکتری یکی از عوامل مهم ایجاد کننده عفونت در این بیماران گزارش گردیده است. در این مطالعه بیمار بعد از تشخیص به مدت ۳ ماه تحت درمان با طیف وسیعی از آنتی بیوتیک ها مانند مروپنم و ایمپنم قرار گرفت. در ادامه علائم بهبودی به نشانه تاثیر مثبت درمان مشاهده شد لیکن در ادامه آبه های متاستاتیک به دلیل ضعف سیستم ایمنی تظاهر کرد و نهایتاً بیمار فوت نمود.

⁷ - *Nocardia asteroides* type 6

⁸ - *Nocardia abscessus*

⁹ - *Nocardia nova* complex

¹⁰ - *Nocardia transvalensis*

¹¹ - Central nervous system

Reference

1. Sagi, L., et al., *Pemphigus and infectious agents*. Autoimmunity Reviews, 2008. **8**(1): p. 33-35.
2. Asilian, A., A. Yoosefi, and G. Faghihi, *Cutaneous and pulmonary nocardiosis in pemphigus vulgaris: a rare complication of immunosuppressive therapy*. International journal of dermatology, 2006. **45**(10): p. 1204-1206.
3. Jaffe, S., A. Nash, and N. Nasiri, *Nocardia asteroides: an unusual cause of breast abscess*. The Breast, 1999. **8**(6): p. 345-346.
4. Pallin, D.J., et al., *Increased US emergency department visits for skin and soft tissue infections, and changes in antibiotic choices, during the emergence of community-associated methicillin-resistant Staphylococcus aureus*. Annals of emergency medicine, 2008. **51**(3): p. 291-298.
5. Mishra, S. and H. Randhawa, *Application of paraffin bait technique to the isolation of Nocardia asteroides from clinical specimens*. Applied microbiology, 1969. **18**(4): p. 686-687.
6. Eshraghi, S.S., *Molecular typing of Nocardia species*. Journal of Medical Bacteriology, 2012. **1**(1).
7. Çaydere, M., et al., *Nocardia farcinica brain abscess: a case report and review of the literature*. Neurocirugía: Organo oficial de la Sociedad Española de Neurocirugía, 2004. **15**(6): p. 600-603.
8. Brown-Elliott, B.A., et al., *Clinical and laboratory features of the Nocardia spp. based on current molecular taxonomy*. Clinical Microbiology Reviews, 2006. **19**(2): p. 259-282.
9. Conville, P.S., et al., *Nocardia kruczakiae sp. nov., a pathogen in immunocompromised patients and a member of the "N. nova complex"*. Journal of clinical microbiology, 2004. **42**(11): p. 5139-5145.
10. Wallace, R.J. and L.C. Steele, *Susceptibility testing of Nocardia species for the clinical laboratory*. Diagnostic microbiology and infectious disease, 1988. **9**(3): p. 155-166.
11. Eshraghi, S. and M. Amin, *Nocardia asteroides Complex in Patient with Symptomatic Pulmonary Nocardiosis in a patient with bronchiectasis (6). isolate the organism was also investigated*. Iranian Journal of Public Health, 2001. **30**(3-4): p. 99-102.
12. Srifuengfung, S., et al., *Prevalence of Nocardia Species Isolated from Patients with Respiratory Tract Infections at Siriraj Hospital, Thailand*.
13. Satterwhite, T.K. and R.J. Wallace Jr, *Primary cutaneous nocardiosis*. JAMA: the journal of the American Medical Association, 1979. **242**(4): p. 333-336.
14. Martin, F., A. Pérez-Bernal, and F. Camacho, *Pemphigus vulgaris and disseminated nocardiosis*. Journal of the European Academy of Dermatology and Venereology, 2000. **14**(5): p. 416-418.
15. Simpson A J H, J.P.A., Das S S, *Breast abscess caused by Nocardia asteroides*. J Infect, 1995. **30**: p. 266-267.
16. Apostolakis, S., et al., *Lymphocutaneous Nocardiosis in a Lymphopenic Breast Cancer Patient under Treatment with Docetaxel*. The Breast Journal, 2005. **11**(6): p. 469-469.
17. Kakurai, M., et al., *Subcutaneous Nocardial Abscesses in a Patient with Bullous Pemphigoid during Immunosuppressive Therapy: Report of a Case and Review of the Japanese Literature*. Journal of dermatology, 1999. **26**(12): p. 829-833.