

ماستیت گرانولوماتوز، اریتماندوزوم و الیگو آرتريت دریک خانم حامله (گزارش موردی)

آسیه الفت بخش: استادیار پژوهش جهاد دانشگاهی علوم پزشکی تهران، متخصص جراحی عمومی مرکز بیماری‌های پستان
نکتتم بهشتیان: متخصص رادیولوژی، مرکز بیماری‌های پستان جهاد دانشگاهی علوم پزشکی تهران
غلامرضا اسماعیلی جاوید: مربی پژوهش، جهاد دانشگاهی علوم پزشکی تهران

چکیده

مقدمه: ماستیت گرانولوماتوز نوعی التهاب مزمن نادر در پستان است و اریتماندوزوم، تظاهر نادرتر این بیماری در بافت‌های دیگر غیر از پستان است. از نظر کلینیکی و نمایماموگرافی، این بیماری ممکن است سرطان پستان را تقلید نماید؛ در حالی که تشخیص صحیح می‌تواند از انجام ماستکتومی غیرضروری جلوگیری کند. همچنین در موارد همراهی با اریتماندوزوم، بیماری سارکوییدوز در تشخیص افتراقی قرار می‌گیرد.

معرفی بیمار: بیمار خانم ۳۰ ساله ای بودند که در هفته ۳۲ حاملگی با شکایت توده بزرگ و دردناک پستان راست مراجعه نمودند و سابقه آرتريت و علائم پوستی در مفصل مچ پای راست ۳ ماه قبل داشتند و با تشخیص اریتماندوزوم تحت درمان بودند. سونوگرافی به نفع آبسه و فیستول زیر جلدی بود. درناژ آبسه انجام و نتیجه پاتولوژی جدار آبسه ماستیت گرانولوماتوز گزارش شد. بیمار تحت درمان با کورتیکواستروئید قرار گرفت.

نتیجه گیری: ماستیت گرانولوماتوز یک بیماری اتوایمون است و موارد نادری از همراهی این بیماری با اریتماندوزوم و آرتريت گزارش شده است که مؤید اتوایمون بودن بیماری است. تشخیص افتراقی بیماری از کانسر پستان از اهمیت زیادی برخوردار است و بیشترین درمان پیشنهادی کورتیکوتراپی می‌باشد.

واژه های کلیدی: ماستیت گرانولوماتوز، اریتماندوزوم، منوآرتريت

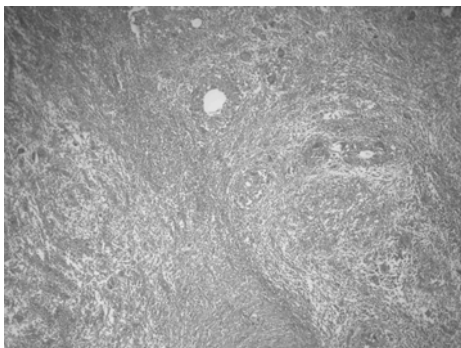
مقدمه

میکروارگانوسمها و میکوباکتریوم توبرکلوزیس منفی بوده و نتیجه پاتولوژی ماستیت گرانولوماتوز گزارش شد. بیمار با دوز پایین کورتون (۷/۵mg روزانه) تحت درمان و کنترل بوده اما بعد از زایمان و شیردهی دچار درگیری پستان مقابل و عود بیماری در همان سمت همراه با تشکیل فیستول به سطح پوست شد. لذا توصیه به قطع شیر دهی شده و کورتون با دوز بالا (۴۵ mg) روزانه تجویز شد. توده های بیمار دوطرفه کوچکتر شده ولی کاملاً محو نشدند و به بیمار توصیه شد جهت جراحی توده های باقیمانده مراجعه نمایید اما تمایل خود بیمار به ادامه درمان دارویی بود.

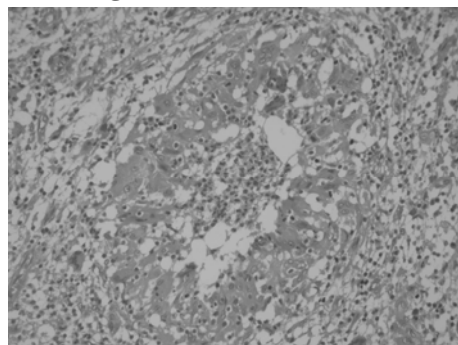
تصاویر ذیل مربوط به لام های پاتولوژی است که از بیوپسی جدار آبه سه این بیمار تهیه شده است و تغییرات بافتی را در ماستیت گرانولوماتوز نشان می دهد.

شکل ۱- قسمتی از دو لبل پستان با انفیلتراسیون سلول های التهابی مزمن. لبل ها توسط بافت فیبرو احاطه شده اند. در قسمت بالای شکل تعدادی سلول ژانت دیده می شود.

رنگ آمیزی H&E - بزرگنمایی ۴۰



شکل ۲- گرانولوم با میکرو آبه سه مرکزی رنگ آمیزی H&E - بزرگنمایی ۴۰۰



خانم ۳۰ ساله حامله ای در هفته ۳۲ حاملگی با شکایت توده بزرگ و دردناک در پستان راست به مرکز بیماری های پستان مراجعه نمودند. در سابقه پزشکی، بیمار حدود ۳ ماه قبل دچار آرتریت در مفصل مچ پای راست شده و با توجه به نمای تیپیک اریتم ندوزوم و آرتریت، به تشخیص روماتولوژیست ابتدا work up سیستمیک از نظر بیماری های خودایمنی و سارکوئیدوز برای بیمار انجام شد. به علت حاملگی از بیمار CXR بعمل نیامد ولی تست های تشخیصی سارکوئیدوز از جمله ACE منفی بوده و نهایتاً بیمار تحت درمان با کورتون قرار گرفت. بعد از مدت کوتاهی از شروع درمان، علائم روماتولوژیک کاملاً فروکش کرد تا اینکه مجدداً در هفته ۳۲ حاملگی بیمار متوجه توده بزرگ دردناکی در پستان راست شد. از توده بیمار در مرکز دیگری FNA بعمل آمده که نتیجه آن fatty tissue بوده و بیمار با تشخیص ماستیت و آبه سه پستان تحت درمان آنتی بیوتیکی قرار گرفت، اما به علت عدم بهبود علائم و پیشرفت توده، به مرکز بیماری های پستان مراجعه نمود. سابقه فامیلی بیمار از نظر کانسر پستان منفی بود. در معاینه تب نداشته و در لمس پستان، توده بزرگ ۱۰×۱۰ cm با قوام سفت و دردناک بدون اریتم و گرمی در ساعت ۱۲ پستان راست وجود داشت. همچنین غده لنفاوی ۱×۱ cm آگزیلر راست به دست می خورد. پستان و آگزیلر چپ نرمال بودند. علائمی از آرتریت یا تغییرات پوستی در مفصل مچ پا وجود نداشته و بیمار تحت درمان با دوز پایین کورتیکواستروئید بود (۱۰ میلی گرم روزانه).

در سونوگرافی، توده چند حفره ای همراه با شواهد تشکیل فیستول در بعضی از نقاط آن، در ساعت ۱۲ پستان راست گزارش شد. FNA از توده مذکور به نفع آبه سه و محتویات آن چرک غلیظ زرد مایل به سبز و بدون بو بود. لذا بیمار کاندید تخلیه آبه سه و بیوپسی از جدار آبه سه شد. تخلیه آبه سه تحت بی حسی موضعی و در محل حداکثر تموج انجام شد. نمونه ای از ترشحات غلیظ آبه سه، جهت کشت از نظر میکروارگانوسمها و TB فرستاده شد، حفرات آبه سه به هم متصل شده و بیوپسی از جدار آبه سه برداشته شد.

بعد از تخلیه آبه سه، درد و حساسیت پستان کمتر شده ولی سفتی محل ادامه پیدا کرد. نتیجه کشت از نظر

بحث و نتیجه گیری

ماستیت گرانولوماتوز لوبولر یا ماستیت گرانولوماتوز ایدیوپاتیک یک بیماری التهابی مزمن نادر پستان است که اتیولوژی آن ناشناخته است [۸ و ۱۰].

اولین بار Kessler و Wollach ماستیت گرانولوماتوز را در سال ۱۹۷۲ شرح داده و تأکید کردند که با عوامل عفونی و توپرکلوز ارتباط ندارد [۱۱]. عقیده بر این است که این بیماری یک عارضه اتوایمون بافت پستان است که معمولاً در خانم های جوان زایمان کرده اتفاق می افتد [۱]. شایعترین علامت آن توده پستان دردناک است اما علائمی چون تشکیل سینوس و آبسه نیز دیده می شود. از نظر بالینی و ماموگرافی ممکن است نمای کانسر پستان را تقلید کند [۱، ۵، ۸ و ۹]. نمای ماموگرافی بیماری می تواند به صورت دانسیته فوکال غیرقرینه با حاشیه نامنظم، توده نامنظم با حاشیه spiculated یا ندول متعدد دو طرفه باشد.

در سونوگرافی معمولاً توده هیپواکوهترژن همراه با حفرات آبسه و ساختمان های توپرکلوز (فیستول مانند) مشاهده می شود. از روش های تشخیصی دیگر می توان به سونوگرافی داپلر یا MRI اشاره نمود [۱۲].

تشخیص سیتولوژی یک با FNA از توده ممکن است منجر به خطای تشخیصی با توپرکلوز یا کارسینوم شود [۱۳]. در سیتولوژی انفیلتراسیون نوتروفیلیک در زمینه، تعداد زیاد هیستوسیت های اپی تلویئید و عدم وجود نکروز به نفع تشخیص ماستیت گرانولوماتوز است، ولی تشخیص قطعی با بیوپسی سوزنی یا بیوپسی اکسیژنوال و نتیجه هیستوپاتولوژی است [۷، ۱۳ و ۱۴].

نمای پاتولوژیک بیماری به صورت جایگزینی و تخریب سلول های پستان با التهاب گرانولوماتوز غیر کازئیفیه و وجود سلول های ژانت، سلول های اپی تلویئید، لکوسیت و ماکروفاژ در زمینه است [۱۵]. سایر بیماری های گرانولوماتوز سیستمیک مثل سارکوئیدوز، گرانولوماتوز و گنر و توپرکلوز باید در تشخیص افتراقی رد شوند و آزمایش های میکروبیولوژی استاندارد و اختصاصی انجام شود [۱۶].

همراهی ماستیت گرانولوماتوز با اریتم ندوزوم اولین بار در سال ۱۹۸۷ توسط Adams گزارش شد. پس از آن موارد متعددی از این بیماری همزمان با اریتم ندوزوم و

الیگوارتریت از کشورهای مختلف گزارش شده است. اریتم ندوزوم در این موارد تظاهر خارج پستانی ماستیت گرانولوماتوز معرفی شده است [۱۵].

اتیولوژی بیماری اریتم ندوزوم می تواند درمان های دارویی، گلودرد استرپتوکوکی، بیماری قارچی، منونوکلئوز عفونی، IBD، حاملگی و بالاخره سارکوئیدوز باشد.

در مورد این بیمار، اریتم ندوزوم و آرتريت مفصل مچ پا اولین علائم بیماری بودند. تست های تشخیصی سارکوئیدوز (ACE) منفی بوده، Chest CT- و CXR scan که بعد از زایمان انجام شدند از نظر سارکوئیدوز منفی بودند.

در حال حاضر هنوز درمان قطعی پذیرفته شده ای برای ماستیت گرانولوماتوز وجود ندارد. تا زمانی که بتوان نتایج زیبایی خوبی بدست آورد، اکسیژن وسیع ضایعه نتیجه درمانی سریع و ایمنی است و در موارد عود، درمان دارویی کمکی توصیه می شود [۱۱ و ۱۶]. انتخاب های مناسب دیگر درمان استروئید خوراکی با دوز ۶۰ میلی گرم روزانه به مدت ۶ هفته و قطع تدریجی دارو و جراحی در صورت عود مجدد [۱۷ و ۱۸]. درمان انتظار و محافظه کارانه با پیگیری در فواصل نزدیک [۷ و ۹] و بالاخره استفاده از متوترکسات و کلشی سین در موارد مقاوم به درمان کورتیکوتراپی هستند [۹ و ۱۹]. لازم است در موارد کورتیکوتراپی حتماً علل عفونی رد شده و در موارد آبسه، درمان آنتی بیوتیکی، قبل از شروع استروئید خوراکی انجام شده باشد. درمان ایمونو ساپرسیو باید تا بهبود کامل بیماری ادامه داشته باشد زیرا شانس عود بیماری تا ۵۰٪ گزارش شده است. از آنجایی که شانس عود بیماری تا مدت ها بعد از قطع درمان وجود دارد، پیگیری طولانی مدت بیمار توصیه شده است. هنوز مشخص نیست درمان طولانی با دوز کم استروئید، از عود مجدد جلوگیری می کند یا نه؟ [۱۷].

در مواردی که اکسیژن وسیع موضعی منجر به دفرمیت شده باشد، توصیه می شود بازسازی با فاصله از جراحی اول انجام شود تا دوره درمان ایمونوساپرشن تمام شده و شانس عود کمتری وجود داشته باشد. ضمناً ترمیم با پروتز توصیه نشده و بهتر است از روش های ترمیم بافتی مثل فلپ لاتیس موس استفاده کرد [۱۶].

در مورد درمان فیستول نیز درمان کنسرواتو توصیه شده است [۲۰].

می‌شود. درمان پذیرفته شده یکسانی برای بیماری وجود ندارد اما جراحی و برداشت ضایعه، درمان طولانی مدت با کورتیکواستروئید و بالاخره درمان ترکیبی با کلشی سین یا متوترکسات توصیه شده است.

نتیجه: تشخیص افتراقی ماستیت گرانولوماتوز از کانسر پستان بسیار مهم است. همراهی این بیماری با علائمی چون اریتم ندوزوم و آرتریت، ماهیت اتوایمون بودن آن را ثابت می‌کند. تشخیص قطعی بیماری با بیوپسی داده

منابع

- Adams DH, Hubscher SG, Scott DG. Granulomatous mastitis--a rare cause of erythema nodosum. *Postgrad Med J* 1987; 63(741): 581-2.
- Goldberg J, Baute L, Storey L, Park P. Granulomatous mastitis in pregnancy. *Obstet Gynecol* 2000; 96(5 Pt 2): 813-5.
- Al-Khaffaf BH, Shanks JH, Bundred N. Erythema nodosum-an extramammary manifestation of granulomatous mastitis. *Breast J* 2006; 12(6): 569-70.
- Bani-Hani KE, Yaghan RJ, Matalka II, Shatnawi NJ. Idiopathic granulomatous mastitis: time to avoid unnecessary mastectomies. *Breast J* 2004; 10(4): 318-22.
- Weber JC, Gros D, Blaison G, Martin T, Storck D, Pasquali JL. Granulomatous mastitis, erythema nodosa and oligoarthritis. Apropos of a case. *Rev Med Interne* 1994; 15(3): 190-2.
- Cakir B, Tuncbilek N, Karakas HM, Unlu E, Ozyilmaz F. Granulomatous mastitis mimicking breast carcinoma. *Breast J* 2002; 8: 251-2.
- Lai EC, Chan WC, Ma TK, Tang AP, Poon CS, Leong HT. The role of conservative treatment in idiopathic granulomatous mastitis. *Breast J* 2005; 11(6): 454-6.
- Asoglu O, Ozmen V, Karanlik H, Tunaci M, Cabioglu N, Igci A, Selcuk UE, Kecer M. Feasibility of surgical management in patients with granulomatous mastitis. *Breast J* 2005; 11(2): 108-14.
- Diesing D, Axt-Fliedner R, Hornung D, Weiss JM, Diedrich K, Friedrich M. Granulomatous mastitis. *Arch Gynecol Obstet.* 2004; 269(4): 233-6.
- Kessler E, Wolloch Y. Granulomatous mastitis: a lesion clinically simulating carcinoma. *Am J Clin Pathol* 1972; 58: 642-6.
- Akcan A, Akyildiz H, Deneme MA, Akgun H, Aritas Y. Granulomatous lobular mastitis: a complex diagnostic and therapeutic problem. *World J Surg* 2006; 30(8): 1403-9.
- Ozturk M, Mavili E, Kahriman G, Akcan AC, Ozturk F. Granulomatous mastitis: radiological findings. *Acta Radiol* 2007; 48(2): 150-5.
- Tse GM, Poon CS, Law BK, Pang LM, Chu WC, Ma TK. Fine needle aspiration cytology of granulomatous mastitis. *J Clin Pathol* 2003; 56(7): 519-21.
- Verfaillie G, Breucq C, Sacre R, Bourgain C, Lamote J. Granulomatous lobular mastitis: a rare chronic inflammatory disease of the breast which can mimic breast carcinoma. *Acta Chir Belg* 2006; 106(2): 222-4.
- Malycha P. Braest abscess and breast inflammation. in: Farndon JR. *Breast surgery.* China: WB Saunders 2001: 205.
- Taghizadeh R, Shelley OP, Chew BK, Weiler-Mithoff EM. Idiopathic granulomatous mastitis: surgery, treatment, and reconstruction. *Braest J* 2007; 13(5): 509-13.
- Azlina AF, Ariza Z, Arni T, Hisham AN. Chronic granulomatous mastitis: diagnostic and therapeutic considerations. *World J Surg* 2003; 27(5): 515-8.
- Hirata S, Saito T, Kiyonagi K, Kitada M, Yamazaki K, Sasajima T, Ohsaki Y, Miyokawa N. Granulomatous mastitis diagnosed by core-needle biopsy and successfully treated with corticosteroid therapy: a case report. *Breast Cancer* 2003; 10(4): 378-81.
- Kim J, Tymms KE, Buckingham JM. Methotrexate in the management of granulomatous mastitis. *ANZ J Surg* 2003; 73(4): 247-9.
- Almasad JK. Mammary duct fistula: classification and management. *ANZ J Surg* 2006; 76(3): 149-52.