

A Universal Level II Oncoplastic Surgery Technique in a Difficult Situation

Marzieh Mohammadi Zavieh¹, Nahid Raei¹, Ahmad Kaviani^{2*}

¹Department of Surgery, Tehran University of Medical Sciences, Tehran, Iran

²Department of Surgical Oncology, University of Montreal, Montreal, Canada

Receive: 2022/07/19
Accepted: 2022/10/17

*Corresponding Author:
ahmad.kaviani@umontreal.ca

Ethics Approval:
Not applicable

Abstract

Introduction: Oncoplastic breast surgery (OBS) was introduced over 25 years ago with the integration of plastic surgery and breast cancer surgery. It follows two goals. The first one is the improvement of disease outcomes and local control, and the second one is the improvement of the quality of life. In some situations, oncoplastic breast surgery faces challenges, such as large tumors, skin involvements, and certain tumor locations, like the inner or central parts.

In this paper, we aim to describe how to adopt a previously known reduction mammoplasty technique to be used as a universal level II OBS technique in complex situations.

Methods: The technique starts with a classic incision of reduction mammoplasty. The skin flaps are made liberally over the tumor and can be extended to most parts of the breast except for the central part. The thickness of the flap is considered identical to the mastectomy flap to provide the safest oncologic operation. After the skin flap preparation over the tumor site and tumor resection with respect to the vessels central posterior to the nipple, rotational pedicles of breast tissue fill the tumor site, and the skin is closed as in a routine mammoplasty.

Conclusion: Although this technique can be used in most complex situations, the best indication is in patients whose breasts are significantly ptotic and who have the desire to rectify it and make the contralateral breast symmetric. The importance of this technique would be clearer when routine mammoplasty techniques (superomedial pedicle and inferior pedicle) cannot be adopted because of insufficient tissue to fill up the resection cavity or the risk of compromising the vascular pedicles.

Keywords: Oncoplasty, Posterior pedicle, Difficult situations.

Introduction

Breast-conserving treatment (breast-conserving surgery in addition to whole breast radiotherapy) is oncologically safe, accepted, and the standard approach in breast cancer treatment¹. Cosmetic results are an important issue after treatment. Oncoplastic breast surgery was introduced over 25 years ago with the integration of plastic surgery and breast cancer surgery to rectify the cosmetic issue. It follows two goals: the first is improving disease outcomes and local control², and the second is improving the quality of life.^{3,4} In some situations, oncoplastic breast surgery faces challenges, such as large tumors, skin involvements, and certain tumor locations, like the inner or central parts.^{5,6} These situations make breast conservation challenging. In this paper, we aim to describe a technique that was a known technique, and how the surgeon can use it as a universal level two oncoplastic breast surgery in complex situations.

Methods

The technique starts with classic incisions of reduction mammoplasty (vertical or inverted T pattern incision). The skin flaps are made liberally over the tumor, and if needed, it can be extended to all parts of the breast except for the nipple-areola complex. The thickness of the flap is considered identical to the mastectomy flap in order to have the safest oncologic operation (even up to 1.5 cm). (Figure 1) After the skin flap preparation over the tumor site, tumor is resected in radial axis with respect to the central posterior vessels to the nipple, and then clips are inserted in the tumor site. And after that, rotational pedicles of breast tissue beside tumor site should be prepared (it may need separation of breast tissue from pectoral muscle, in this case, central vessels and perforator vessels should be identified and saved) and fill the empty space (Figure 2). In the end, the skin is closed in a routine form mammoplasty after drain insertion.

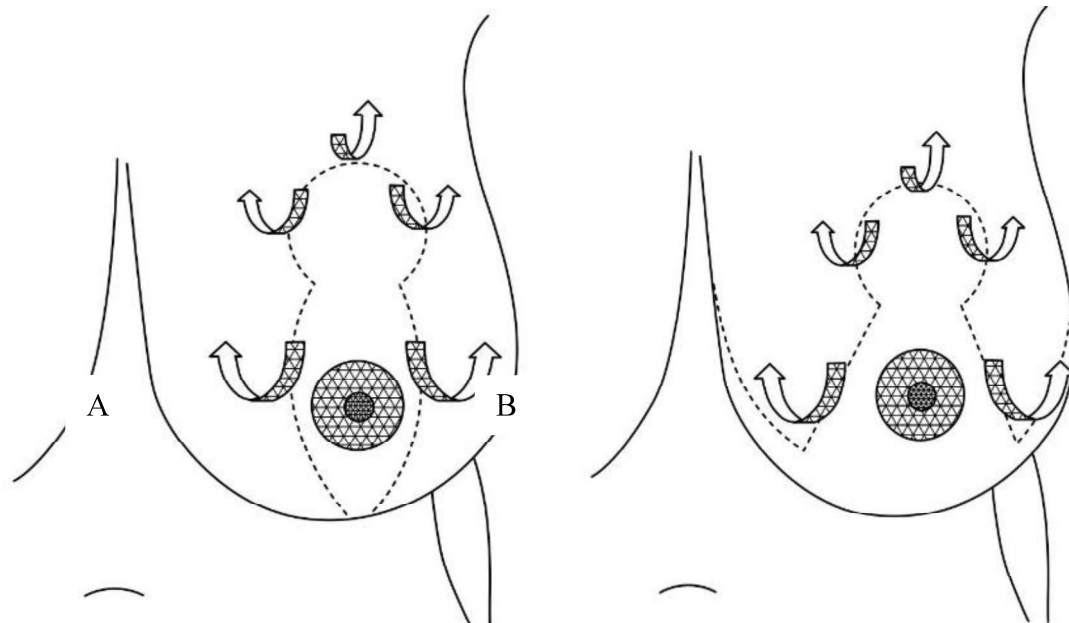


Figure 1: A- vertical incision, B -Inverted T pattern incision, Skin flaps are made over the tumor and the width depends on the resected area.

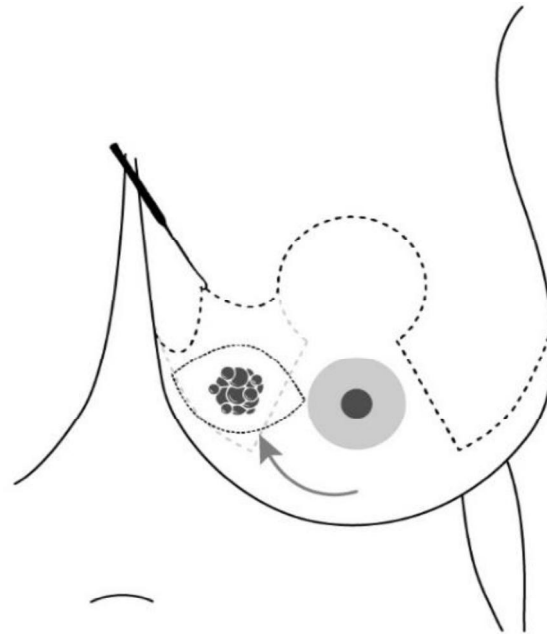


Figure 2: Wide excision of the tumor and its margins and filling of the empty site with rotational flap

Discussion

Despite the remarkable progress and the introduction of new techniques in oncoplastic surgery, there are some situations that these techniques can not create a suitable aesthetic result. These situations, such as tumor location in certain anatomic areas like central or inner parts, skin involvements leading to excision of a larger part of skin alongside the tumor, large tumors that neoadjuvant chemotherapy is not feasible for size reduction (large DCIS), or even when neoadjuvant chemotherapy could not reduce the size of the tumor^{2,5,6} make decision-making difficult.

In this paper, we described the posterior pedicle technique, which was a previously described technique used for reduction mammoplasty, as a universal level two oncoplastic breast surgery in complex situations.⁷ The authors would recommend it to be applied whenever the other classic OBS techniques are not feasible. This technique is also suitable for patients who desire to have bilateral reduction mammoplasty and symmetric breasts.

Here we bring a case to make better sense. In a patient who has C-cup or bigger breasts with second-grade ptosis breasts and the tumor is

located in the upper outer quadrant, and desires to rectify ptosis on both sides, lateral oncoplasty is suitable for cancer treatment, but it can not ideally improve ptosis and is not a suitable technique for symmetrization of the contralateral breast. Also, using a different technique for symmetrization is accompanied by the risk of asymmetry in breast size and surgery scar; in this case, the usual mammoplasty techniques are the better choice to gain better results. On the other hand, the superior vessels will be damaged in this case during tumor resection, and the inferior pedicle cannot fill the tumor resected site properly; the medial pedicle cannot fill the hole too. Other techniques: superior, superomedial and inferior pedicle techniques are most used and are easier and have better early cosmetic outcomes, so the posterior pedicle technique is rarely used as a routine mammoplasty technique. The posterior pedicle technique, as described, can overcome this problem. The important feature of this method for oncoplasty is that the surgeon can easily remove any part of the breast except for the central part, and that's exactly why the authors recommend it for complex situations. Also, when contralateral mastopexy is planned, it is made possible to

achieve maximum aesthetic and symmetric outcomes with the same incisions and technique.

Conclusion

Although this technique can be used in most complex situations, the best indication is in patients whose breasts are significantly ptotic

and who desire to rectify it and make the contralateral breast symmetric. The importance of this technique would be clearer when routine mammoplasty techniques (superomedial and inferior) cannot be adopted because of insufficient tissue to fill up the resection cavity or the risk of compromising the vascular pedicles.

References

1. Makhoul M, Farghaly S, Jabir MA, Hassan RA, Refaat Shehata M. The Added Value of Preoperative Magnetic Resonance Imaging of Breast in Surgical Decision. *Arch Breast Cancer* 2021; 8(2):109-14.
doi: 10.32768/abc.202182109-114.
2. Najafi M, Salmon R, Kaviani A. Oncological Outcome of Oncoplastic Breast Surgery: A Review of the Literature. *Arch Breast Cancer*, 2015; 2(1):5-14.
doi: 10.19187/abc.2015215-14
3. Kaviani A, Mir M, Daryani A, Bonyadi M, Ebrahimi M, Neishaboury M, Montazeri A. Quality of Life after Breast Conservation versus Oncoplastic Surgery. *Arch Breast Cancer*. 2015; 2(2):46-51.
doi: 10.19187/abc.20152246-51.
4. Kaviani A, Mir M, Daryani A, Bonyadi M, Ebrahimi M, Neishaboury M, Montazeri A. Quality of Life after Breast Conservation versus Oncoplastic Surgery. *Arch Breast Cancer*. 2015; 2(2):46-51.
doi: 10.19187/abc.20152246-51.
5. Nakhli F. Oncoplastic Breast Surgery – Pros and Cons for the Breast Surgical Oncologist. *Arch Breast Cancer*. 2020;7(3): 97-9.
doi: 10.32768/abc.20207397-99.
6. Kaviani A, Ashraf-Ganjouei A, Zand S, Elahi A, Vasigh M, Ahmadi H, et al. Cross Oncoplastic Breast Surgery Technique; A Good Choice for Tumors Located Far From Nipple Areola Complex. *Arch Breast Cancer*. 2019; 6(3):36-40.
doi: 10.32768/abc.201963136-140.
7. Sinno H, Botros E, Moufarrege R. The effects of Moufarrege total posterior pedicle reduction mammoplasty on breastfeeding: a review of 931 cases. *Aesthetic surgery journal*. 2013; 33(7): 1002-7.
doi: 10.1177/1090820X13501857.

جراحی انکوپلاستی سطح دو با تکنیک پایه خون‌رسانی خلفی در موارد پیچیده

مرضیه محمدی زاویه^۱، ناهید راعی^۱، احمد کاویانی^{۱،۲*}

^۱دپارتمان جراحی، دانشگاه علوم پزشکی تهران، تهران، ایران
^۲دپارتمان جراحی سرطان، دانشگاه مونترال، کانادا

چکیده

از زمان معرفی جراحی‌های حفظ پستان و مطالعاتی که نشان دادند این نوع از درمان به همراه پرتودرمانی یک درمان استاندارد برای تومورهای بسیاری از تومورهای بدخیم است، موضوع مشکلات ظاهری پستان بعد از این نوع درمان همواره توجه جراحان را به خود جلب کرده است. جراحی‌های انکوپلاستی در پی به حداقل رساندن این مشکلات، به همراه بهتر کردن نتایج انکولوژیک درمان، با توجه برداشت بیشتر بافت حاشیه تومور، هستند. حتی با پیشرفت زیاد در تکنیک‌های موجود، هنوز مواردی وجود دارند که انجام تکنیک‌های کلاسیک انکوپلاستی دشوار است و ممکن است نتایج خوبی به دست ندهد. در این مقاله تکنیک جراحی انکوپلاستی سطح دو معرفی می‌شود که برگرفته از یک تکنیک نه چندان جدید ماموپلاستی پستان است که در آن خون‌رسانی قسمت باقیمانده پستان از عروق پرفوراتور عمقی (خلفی) برقرار می‌ماند. این تکنیک به‌ویژه برای بیمارانی که سینه‌های بزرگ و افتاده‌ای دارند با نتایج بسیار خوبی همراه است ولی مهم‌تر این است که در پستان‌هایی با اندازه متوسط و درجات خفیف‌تر افتادگی که تومور آن‌ها در مناطقی است که انجام تکنیک‌های انکوپلاستی کلاسیک را دشوار می‌کند نیز، به جراح کمک می‌کند تا حداقل دفورمیتی و حداکثر قرینگی با طرف مقابل (بعد از انجام جراحی ماموپلاستی و یا ماستوپکسی مقابل) را برای بیمار ایجاد کند. اگرچه به خودی خود تکنیک ماموپلاستی با تکنیک Posterior pedicle روش جدیدی در جراحی پستان نیست ولی انطباق (Adaptation) این تکنیک با محل تومور در پستان و کاربرد آن به‌عنوان یک روش انکوپلاستی سطح دو، موضوع این مقاله و پیشنهاد تازه‌ای است.

تاریخ ارسال: ۱۴۰۱/۴/۲۸

تاریخ پذیرش: ۱۴۰۱/۷/۲۵

* نویسنده مسئول:

ahmad.kaviani@umontreal.ca

نشان می‌دهد که امروزه میزان انجام ماستکتومی در مراکز مجهزی که این نوع جراحی‌ها به‌طور روتین در آنها انجام می‌شود به طرز چشمگیری کاهش یافته است؛ به‌طوری‌که طبق ملاک‌های معرفی شده از سوی انجمن متخصصین پستان اروپا (EUSOMA) یکی از ملاک‌های موردنظر برای اینکه یک مرکز را Breast Center بنامیم، کم بودن میزان انجام ماستکتومی برای بیماران است (۷). همچنین مطالعات متعددی نشان داده است که انجام جراحی‌های انکوپلاستی همراه با کم شدن میزان دفورمیتی در پستان و بهتر شدن کیفیت زندگی بیماران شده است (۸). علاوه بر این به لطف جراحی‌های انکوپلاستی، در افرادی که پستان‌های بزرگ و یا افتاده دارند حتی می‌توان بهتر شدن وضعیت زیبایی را در بسیاری از بیماران مشاهده کرد. این موضوع باعث بهتر شدن کیفیت زندگی بیماران و جبران قسمتی از ناراحتی‌های ناشی از اطلاع از یک بیماری بدخیم خواهد شد.

البته در کنار فایده‌های متعدد گفته شده در بالا، انجام جراحی‌های انکوپلاستی در بعضی موارد با دشواری‌هایی نیز همراه است که در صورتی که مورد توجه قرار نگیرند، می‌توانند باعث بروز مشکلاتی شوند. مواردی مانند توجه به ایمنی بیمار در حین بیهوشی، مشکل بودن برداشت مجدد حاشیه‌ها در مواردی که حاشیه‌های جراحی مثبت اعلام می‌شوند، میزان بالاتر احتمال بروز عوارض جراحی (هر چند بسیار کم و قابل چشم پوشی) و احتمال تأخیر در درمان‌های بعدی ناشی از عوارض به وجود آمده (۹)، (۱۰).

علی‌رغم پیشرفت‌های چشمگیر و معرفی تکنیک‌های جدید و به‌کارگیری این جراحی‌ها در اغلب مراکز درمانی، هنوز مواردی از بیماری سرطان پستان وجود دارند که به عللی، حتی با استفاده از جراحی‌های انکوپلاستی معمول هم نتیجه دلخواه از نظر زیبایی پستان بعد از عمل، به دست نمی‌آید. مواردی مانند: قرار گرفتن تومور در محدوده‌های آناتومیک خاص مثل مرکز و یا قسمت‌های

جراحی انکوپلاستی پستان از حدود ۲۵ سال پیش با ادغام تکنیک‌های جراحی پلاستیک پستان در جراحی سرطان پستان معرفی شد. اگرچه در ابتدا، این نوع جراحی‌ها عمدتاً به‌صورت استفاده جراحان از تکنیک‌های جراحی پلاستیک، برای جراحی تومورهای خوش‌خیم و یا بدخیم پستان مورد استفاده قرار می‌گرفت؛ به‌تدریج تکنیک‌های ویژه‌ای با عنوان تکنیک‌های اختصاصی جراحی‌های انکوپلاستیک در دو سطح ۱ و ۲ معرفی شد که در آن استفاده مستقیمی از تکنیک‌های جراحی پلاستیک صورت نمی‌گرفت. به‌تدریج و با استفاده از این تکنیک‌ها، جراحان به موفقیت‌های جدیدی برای کم کردن اندیکاسیون‌های ماستکتومی برای تعداد زیادی از بیمارانی که پیش از این کاندید برداشتن کامل بافت پستانی بودند، شدند (۱). بدیهی است که در این موفقیت نمی‌توان نقش پیشرفت‌های مهم و مؤثر در ارزیابی دقیق اندازه و وسعت تومور در رادیولوژی پستان و نیز درمان‌های دقیق‌تر در رادیوتراپی پستان و نیز شیمی درمانی‌های مؤثر قبل از انجام جراحی را نادیده گرفت (۲).

هدف اصلی جراحی‌های انکوپلاستی دو موضوع اصلی است که به نظر می‌رسد با گذشت بیش از بیست سال، مطالعات زیادی رسیدن به هر دو هدف مذکور را تأیید می‌کنند. اولین هدف، بهبود وضعیت عاقبت بیماری از نگاه انکولوژی در افزایش میزان حاشیه امن در رزکسیون و کنترل موضعی بهتر بیماری بود (۱). امروز به لطف جراحی‌های انکوپلاستی، تومورها را می‌توان با حاشیه بهتری از نسج سالم بدون ایجاد دفورمیتی پستان، خارج کرد. همچنین مطالعات متعدد، بهتر و یا حداقل مساوی بودن نتیجه انکولوژی این نوع درمان را از نظر عود موضعی مورد تأیید قرار می‌دهد (۳، ۴).

هدف دوم این جراحی‌ها بهبود کیفیت زندگی بیماران بعد از جراحی به‌عنوان اصلی‌ترین درمان سرطان پستان از طریق کم کردن میزان ماستکتومی و نیز کم کردن دفورمیتی‌های ناشی از جراحی است (۵، ۶). مطالعات

موارد انجام تکنیک‌های کلاسیک ماموپلاستی بهترین انتخاب هستند که دوطرفه و با برشی یکسان انجام خواهند شد؛ ولی گاهی تومور در شرایطی است که اجازه این انتخاب را به جراح نمی‌دهد. به عنوان مثال در بیمار معرفی شده، تومور به‌گونه‌ای قرار گرفته است که تکنیک‌های کلاسیک ماموپلاستی با پایه تحتانی، پایه فوقانی- داخلی و یا فوقانی، خون‌رسانی نوک پستان بیمار را در معرض ریسک قرار دهد.

علاوه بر این موارد، در مواردی که نیاز به برداشتن دو ضایعه (که هر دو لازم است خارج شوند) در دو قسمت متفاوت از پستان است چه باید کرد؟ در مثال بالا فرض کنید بیمار یک ضایعه هیپرپلازی داکتال با آتیپسیسم سلولی هم در قسمت تحتانی و مرکزی پستان دارد که آن هم باید خارج شود. واضح است که اگر چه ممکن است ضایعه‌ی قسمت فوقانی داخلی را با تکنیک «ماموپلاستی با پایه تحتانی» خارج کرد ولی وجود ضایعه دوم که در قسمت مرکزی و تحتانی پستان است عملاً کاربرد این روش را غیرممکن می‌کند. در این موارد تکنیک مورد نظر این مقاله می‌تواند بسیار راهگشا باشد.

در این موارد و در بسیاری موارد پیچیده دیگر، نگارندگان انجام تکنیکی برگرفته از ماموپلاستی با برش کلاسیک ولی حفظ خون‌رسانی از ناحیه خلفی را پیشنهاد می‌کنند (۱۲، ۱۳). در این روش که یکی از تکنیک‌های شناخته شده ماموپلاستی است، ولی با توجه به راحت‌تر بودن و بهتر بودن نتیجه زیبایی سایر تکنیک‌ها، امروزه کمتر در موارد ماموپلاستی زیبایی انجام می‌شود؛ برش‌های پوستی مطابق با ماموپلاستی کلاسیک و به‌صورت برش Keyhole و بعد برداشت پوست قسمت تحتانی به شکل لوزی عمودی و یا در صورت نیاز قایقی شکل خواهد بود (شکل ۱). در زیر توضیح مختصری از چگونگی تعدیل این تکنیک و همخوان کردن آن با نیاز جراح برای برداشت بافت پستانی توضیح داده می‌شود.

تفاوت این تکنیک با سایر تکنیک‌های معمول ماموپلاستی در این است که برخلاف تکنیک‌های رایج،

داخلی پستان، نزدیکی تومور به پوست و لزوم برداشتن قسمت بیشتری از پوست به همراه تومور، بزرگی توموری که کاندید شیمی‌درمانی قبل از عمل نیست (مانند سرطان پستان از نوع داکتال و درجا (DCIS)) و یا بزرگی تومورهای مهاجم حتی بعد از شیمی‌درمانی نئوادجوانت؛ از جمله موضوعاتی هستند که هنوز برای انتخاب نوع تکنیک و نیز نتیجه زیبایی عمل، مشکلاتی را ایجاد می‌کنند (۱۰، ۱۱).

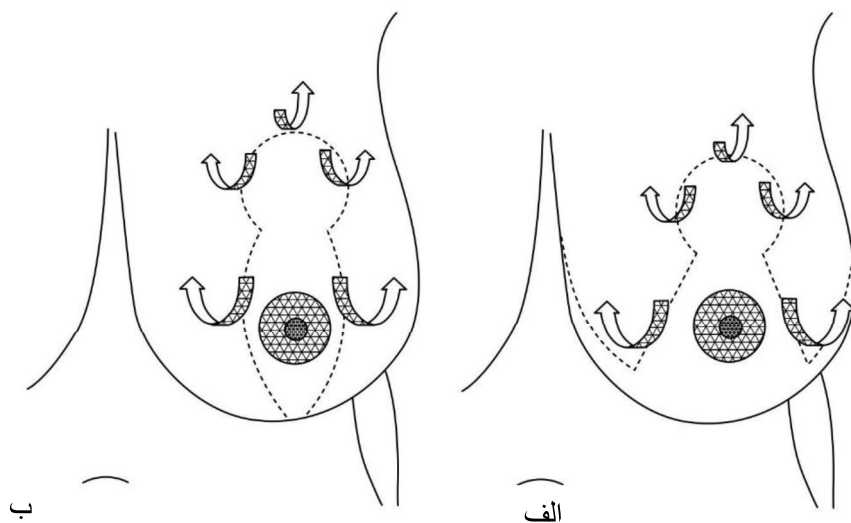
هدف این نوشته، توضیح چگونگی استفاده و منطبق کردن (Adaptation) یک تکنیک ماموپلاستی که با توجه به معرفی تکنیک‌های جدیدتر جراحی کاربرد کمتری دارد، در موارد پیچیده و مشکل، به‌عنوان یک راه‌حل انکوپلاستی سطح ۲ در جراحی سرطان پستان است. در واقع در مواردی که تومور در نواحی مختلف پستان به‌جز مرکز پستان وجود دارد ولی تکنیک‌های کلاسیک جراحی انکوپلاستی برای به دست آوردن یک نتیجه ایده‌آل مناسب نیستند و یا در بیمارانی که تمایل دارند که قرینه‌سازی برای آن‌ها انجام شود، ولی تکنیک انکوپلاستی به‌کار رفته در یک طرف نمی‌تواند بهترین تکنیک برای کوچک کردن پستان مقابل به حساب آید، می‌توان از این تکنیک بهره برد.

فرض کنید بیماری با حجم پستان متوسط تا بزرگ (B or C cup) و با پتوز گرید ۲، توموری در قسمت بالا و داخل پستان و نزدیک به مرکز سینه دارد و لازم است حجم قابل‌توجهی (بیش از ۲۵ درصد حجم پستان) برداشته شود. هم‌زمان، بیمار تقاضای قرینه‌سازی دارد. برای پستان مبتلای این بیمار ممکن است انجام تکنیک انکوپلاستی لترال انتخاب مناسبی باشد، ولی این تکنیک برای رفع کامل پتوز تکنیک ایده‌آلی نیست و ضمن اینکه این تکنیک برای ماموپلاستی در پستان مقابل به قصد قرینه‌سازی هم مناسب نخواهد بود. علاوه بر این انجام قرینه‌سازی با تکنیک متفاوت همیشه با ریسک غیر قرینگی، حداقل از نظر شکل پستان و نیز اسکار عمل جراحی، برای بیمار همراه است. واضح است که در این

این جداسازی می‌تواند حتی همه‌ی بافت پستانی را در صورت لزوم در برگیرد بدون اینکه برای جراح هیچ‌گونه نگرانی برای خون‌رسانی قسمت مرکزی نوک و هاله پستان را به دنبال داشته باشد. سپس رزکسیون تومور را در هر محدوده‌ای که لازم است با دید (Exposure) عالی انجام داده و بعد از انجام ماموگرافی از نمونه و جاگذاری کلیپس در محل تومور، محل خالی شده را با فلپ چرخشی بافت پستان از دو طرف، پر می‌کنیم (شکل ۲).

واضح است که برای انجام این کار ممکن است آزادسازی بافت پستانی از روی عضله پکتورال لازم باشد ولی باید مراقب بود که این کار با احتیاط و بدون دیسکسیون زیاد به سمت مرکز پستان و یا قطع کردن عروق پرفوران که دیامتر بیشتری دارند، صورت گیرد. بعد از انجام رزکسیون و ترمیم بافت پستان و پر کردن حفره حاصل از برداشتن تومور، پوست را روی این پستان باقیمانده به روش کلاسیک ماموپلاستی، ترمیم می‌کنیم. در این روش احتمال بروز ایسکمی و یا نکروز هاله و نوک پستان بسیار کم‌تر و در حداقل‌ترین شکل ممکن است. فلپ‌های پوستی هم اگر با ضخامت کافی ایجاد شده باشد و جراح در هنگام دیسکسیون وارد فضای زیر جلد نشده باشد، در معرض خطر نخواهند بود.

دست جراح برای برداشتن بافت از هر قسمتی از پستان (به جز مرکز پستان) باز است و دقیقاً به همین دلیل است که نگارندگان، آن را برای استفاده در موارد پیچیده در بیماران مبتلا به سرطان پستان قابل توصیه می‌دانند. واضح است که در جراحی سرطان پستان، این تومور است که انتخاب نوع تکنیک و اینکه کدام قسمت پستان باید برداشته شود را تعیین می‌کند و جراح نمی‌تواند تکنیک از پیش تعیین شده‌ای که بهترین نتیجه زیبایی را دارد در تمام بیماران انتخاب کند. حسن دیگر انتخاب این تکنیک در این موارد این است که وقتی بیمار تقاضای قریبه‌سازی همزمان و یا حتی غیرهمزمان داشته باشد، این امکان فراهم است که هر دو پستان با تکنیکی تقریباً مشابه و انسیزیون‌هایی یکسان، عمل شود و غیرقرینگی‌های ناشی از عمل جراحی به حداقل برسد. در این تکنیک بعد از ایجاد برش‌های کلاسیک که می‌تواند به صورت حرف انگلیسی T معکوس باشد و با تنها با یک برش عمودی (شکل ۱)، ابتدا پوست و زیر جلد را در پلان ماستکتومی و حتی ضخیم‌تر (تا ۱/۵ سانتی‌متر) از بافت پستانی در تمام کوادرانتهی که تومور در آن واقع شده است (با گسترش بیشتر به اطراف در صورت نیاز) جدا می‌کنیم، در حالی که قسمت مرکزی پستان (نوک و هاله پستان) در سر جای خود قرار دارد.



شکل ۱: الف- محدوده برش عمودی، ب- محدوده برش به صورت inverted T. حد جداسازی پوست و زیر جلد از بافت پستان بسته به منطقه قرارگیری تومور و وسعت رزکسیون دارد.

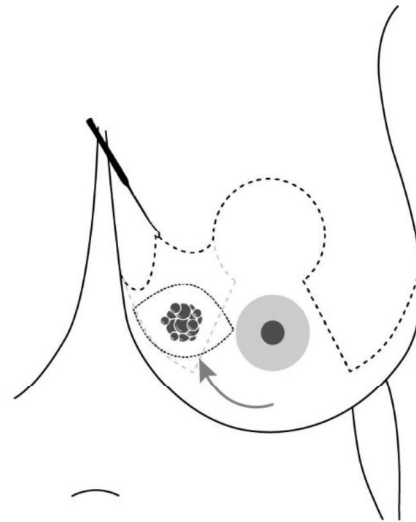
غیرقرینگی بسیار کم خواهد بود. پر واضح است در این تکنیک با توجه به وسعت دیسکسیون، در اغلب موارد لازم است درن در هر طرف جاگذاری شود.

در پایان تأکید بر این نکته اهمیت دارد که اگرچه می‌توان از این تکنیک برای تمام بیمارانی که پستان‌هایی افتاده داشته و تمایل به اصلاح آن دارند، استفاده کرد؛ ولی بهترین استفاده از آن زمانی است که سایر تکنیک‌های روزآمد ماموپلاستی به علت محل قرارگیری تومور و احتمال آسیب‌پذیر بودن پدیکول‌های عروقی قابل انجام نباشد. بنابراین بهترین اندیکاسیون این تکنیک در بیماری است که تومور پستان دارد، همزمان افتادگی قابل توجهی دارد، تمایل به اصلاح افتادگی و عمل طرف مقابل (همزمان یا غیرهمزمان) دارد و انجام تکنیک‌های ماموپلاستی کلاسیک (مانند پدیکول تحتانی و یا پدیکول سوپرومدیال) با توجه به محل قرارگیری تومور توام با افزایش ریسک کم‌خونی و یا نکروز نوک پستان می‌باشد.

تشکر و قدردانی

نویسندگان سپاسگزاری خود را از آقای سیاوش قنبری برای طراحی عکس‌های شماتیک اعلام می‌نمایند.

در پستان‌هایی که بزرگتر هستند و به خصوص حجم بافت پستانی در قسمت تحتانی آن بیشتر است، ممکن است علاوه بر برداشتن تومور، لازم باشد قسمتی از بافت پستان در این ناحیه به صورت لایه‌هایی سطحی (و نه تا روی عضله پکتورال) برداشته شوند.



شکل ۲: رزکسیون وسیع تومور و حاشیه آن و انجام فلاپ چرخشی بعد از ایجاد فلاپ پوستی

برای طرف مقابل هم می‌توان از همین تکنیک و یا سایر تکنیک‌های کلاسیک ماموپلاستی استفاده کرد اگرچه در تجربه نگارندگان، توصیه بر این است که از همین تکنیک استفاده شود؛ زیرا حتی اگر نتیجه زیبایی در سمت سالم با این تکنیک به اندازه سایر روش‌های ماموپلاستی نباشد،

References

- Najafi M, Salmon R, Kaviani A. Oncological Outcome of Oncoplastic Breast Surgery: A Review of the Literature. Arch Breast Cancer, 2015; 2(1):5-14. doi: 10.19187/abc.2015215-14
- Makboul M, Farghaly S, Jabir MA, Hassan RA, Refaat Shehata M. The Added Value of Preoperative Magnetic Resonance Imaging of Breast in Surgical Decision. Arch Breast Cancer 2021; 8(2):109-14. doi: 10.32768/abc.202182109-114.
- Kaviani A, Tabary M, Zand S, Araghi F, Patocskai E, Nourai M. Oncoplastic Repair in Breast Conservation: Comprehensive Evaluation of Techniques and Oncologic Outcomes of 937 Patients. Clinical breast cancer. 2020; 20(6): 511-9. doi: 10.1016/j.clbc.2020.05.016.

4. Ji J, Yuan S, He J, Liu H, Yang L, He X. Breast-conserving therapy is associated with better survival than mastectomy in Early-stage breast cancer: A propensity score analysis. *Cancer medicine*. 2022; 11(7):1646-58. doi: 10.1002/cam4.4510.
5. Kaviani A, Mir M, Daryani A, Bonyadi M, Ebrahimi M, Neishaboury M, Montazeri A. Quality of Life after Breast Conservation versus Oncoplastic Surgery. *Arch Breast Cancer*. 2015; 2(2):46-51. doi: 10.19187/abc.20152246-51.
6. Zamanian H, Amini-Tehrani M, Jalali Z, Daryaafzoon M, Ramezani F, Malek N, et al. Stigma and Quality of Life in Women With Breast Cancer: Mediation and Moderation Model of Social Support, Sense of Coherence, and Coping Strategies. *Frontiers in psychology*, 2022;13: 657992. doi: 10.3389/fpsyg.2022.657992.
7. Souadka A, Houmada A, Souadka A. Multidisciplinary team meeting as a highly recommended EUSOMA criteria evaluating the quality of breast cancer management between centers. *Breast (Edinburgh, Scotland)*. 2021; 60: 310. doi: 10.1016/j.breast.2021.11.001.
8. Aristokleous I, Saddiq M. Quality of life after oncoplastic breast-conserving surgery: a systematic review. *ANZ journal of surgery*. 2019; 89(6): 639-46. doi: 10.1111/ans.15097.
9. Karvandian K, Shabani S, Zebardast J. Impact of Sitting or Semi-Setting Position of Patients During Breast Surgery on Hemodynamic Indexes. *Arch Breast Cancer*. 2016; 3(3):87-91. doi: 10.19187/abc.20163387-91.
10. Nakhlis F. Oncoplastic Breast Surgery- Pros and Cons for the Breast Surgical Oncologist. *Arch Breast Cancer*. 2020; 7(3):97-9. doi: 10.32768/abc.20207397-99.
11. Kaviani A, Ashraf-Ganjouei A, Zand S, Elahi A, Vasigh M, Ahmadi H, et al. Cross Oncoplastic Breast Surgery Technique; A Good Choice for Tumors Located Far From Nipple Areola Complex. *Arch Breast Cancer*. 2019; 6(3):36-40. doi: 10.32768/abc.201963136-140.
13. Levet Y. Le pédicule postérieur: un concept anatomo-chirurgical de plastie mammaire [Posterior pedicle: anatomoclinical concept of mammoplasty]. *Annales de chirurgie plastique et esthétique*. 1993; 38(4):463-8.
14. Sinno H, Botros E, Moufarrege R. The effects of Moufarrege total posterior pedicle reduction mammoplasty on breastfeeding: a review of 931 cases. *Aesthetic surgery journal*. 2013; 33(7): 1002-7. doi: 10.1177/1090820X13501857.