

## معرفی یک سیستم هوشمند دقیق برای تشخیص توده‌ها در تصاویر ماموگرافی

\*ایمان عباس‌پور کازرونی: دانشجوی دکترای برق الکترونیک دانشگاه تربیت معلم سبزوار  
حسین قیومی‌زاده: دانشجوی کارشناسی ارشد برق الکترونیک، دانشگاه تربیت معلم سبزوار  
جواد حدادنیا: دانشیار برق الکترونیک، دانشگاه تربیت معلم سبزوار

### چکیده

**مقدمه:** سرطان پستان یکی از شایع‌ترین بیماری‌های زنان است. شناسایی و تشخیص زودهنگام این بیماری می‌تواند در درمان آن بسیار مؤثر باشد. ماموگرافی در حال حاضر از مؤثرترین روش‌های تشخیص بیماری سرطان پستان است.

**روش بررسی:** ما با توجه به تصاویر ماموگرافی اقدام به تشخیص توده‌های موجود در تصاویر می‌نماییم. در این روش نرم‌افزار بدون نیاز به تشخیص ناظر، نواحی اطراف تومور را به‌طور کامل و دقیق شناسایی می‌کند و آن را به‌صورت مجزا نمایش می‌دهد. در این روش با استفاده از تکنیک‌های پردازش تصویر و الگوریتم‌های مبتنی بر آن به تحلیل تصاویر ماموگرافی پرداخته می‌شود. انجام عملیات حذف نویز و تشخیص لبه و جداسازی نواحی با تراکم بیشتر از مهم‌ترین عناصر شیوه پیشنهادی است. روش نمونه‌گیری و انتخاب تصاویر به‌صورت نمونه‌گیری منظم (سیستماتیک) و تجزیه و تحلیل داده‌ها با استفاده از آزمون تحلیل واریانس انجام شده است.

**یافته‌ها:** به‌دلیل اینکه انسان در مراحل تشخیص توده نقشی ندارد و خطاهای انسانی در این عملیات بی‌تأثیر است، بنابراین روش پیشنهادی از دقت بسیار بالایی برخوردار است. سرعت تشخیص در روش ارائه شده بسیار بالاتر از روش‌های پیشنهادی در مقالات معتبر علمی و نیز روش تشخیص انسانی توسط رادیولوژیست است. ارتباط میان تشخیص رادیولوژیست با تشخیص توسط سیستم هوشمند ( $P=0/01$ ) معنی‌دار بود.

**نتیجه‌گیری:** الگوریتم مدل پیشنهادی بر روی ۱۶۰ تصویر که از پایگاه داده جامعه تحلیل تصاویر ماموگرافی (MIAS) دریافت شد، انجام شده است. نتایج به‌دست آمده بسیار قابل قبول و با درصد خطای کمتر از ۵ درصد است. سرعت بالا و نبود خطای انسانی از مهم‌ترین عوامل مؤثر در سیستم هوشمند پیشنهادی است.

**واژه‌های کلیدی:** تصویر ماموگرافی، حذف نویز، تشخیص لبه، توده.

## مقدمه

توده‌ها به دو دسته خوش‌خیم و بدخیم تقسیم‌بندی می‌شوند: توده خوش‌خیم از لحاظ تصویری حاشیه‌هایی بسیار ملایم و یکنواخت دارد درحالی‌که توده بدخیم حاشیه‌هایی تیره رنگ و برجسته دارد و با گذشت زمان این حاشیه‌ها به‌صورت تیز و سوزنی‌شکل درمی‌آیند. ذرات بسیار ریز آهکی ذرات بسیار کوچک کلسیم هستند که به‌صورت نقاط روشن در تصاویر ماموگرافی ظاهر می‌شوند. از لحاظ تصویری توده‌ها به‌صورت تصویری با ضریب روشنایی بسیار پایین و کدررنگ ظاهر می‌شوند و ذرات بسیار ریز آهکی معمولاً با ذرات نوزی موجود در شکل اشتباه گرفته می‌شوند.

استفاده از روش‌ها و تکنیک‌های پردازش تصویر و شناسایی الگوها در تشخیص و تعیین خودکار سرطان پستان از روی تصاویر ماموگرافی باعث کم‌شدن خطاهای انسانی و افزایش سرعت تشخیص می‌شود. در سال ۲۰۰۶، چن و همکارانش [۸] روشی مبتنی بر استفاده از شبکه‌های عصبی RBF را برای تشخیص سرطان پستان ارائه دادند. آن‌ها در این روش با استفاده از خصوصیات آماری تصاویر ماموگرافی به تحلیل و بررسی تصاویر پرداختند و توانستند در شناسایی توده‌ها تا حدودی موفق باشند.

در سال ۲۰۰۶، سابرامانیام و همکارانش [۹] روشی دیگر برای تشخیص سرطان پستان با استفاده از آنالیز تصویری ارائه کردند. همچنین در سال ۲۰۰۸، فیچائینی و همکارانش [۱۰] و نیز در سال ۲۰۰۹، سینگ و همکارانش [۱۱] روش‌های دیگری برای تعیین و تشخیص توده‌های سرطانی ارائه دادند. نقطه مشترک تمام مقالات و گزارش‌های مذکور تحلیل و بررسی تصویری توده‌ها و تعیین محل آن‌ها می‌باشد. اما، در تمام مقالات ارائه‌شده مذکور به‌دلیل تحلیل‌های متعدد و پردازش‌های گوناگون تصویری، سرعت نمایش و ارائه نتیجه تا حدودی پایین است و پردازش و تشخیص تصاویر زمان‌گیر است و در برخی از آن‌ها مانند تحقیقات سینگ [۱۱] دقت نیز بسیار پایین است و مکان دقیق توده‌ها به‌صورت واضح و دقیق تشخیص داده نمی‌شود.

در این مقاله با استفاده از تکنیک‌های پردازش تصویر به تحلیل و بررسی تصاویر ماموگرافی پرداخته می‌شود و مکان دقیق توده‌ها با دقت و سرعت بسیار بالا تعیین می‌گردد. در مطالعه حاضر با توجه به اینکه تصاویر

سرطان پستان دومین سرطان شایع در میان زنان و دومین سرطان منجر به مرگ در جهان می‌باشد. سالیانه در حدود بیش از ۱۱۰۰۰ زن در سراسر جهان به‌دلیل ابتلا به این بیماری فوت می‌کنند [۱]. بر اساس آمار مرکز ملی سرطان، در کشور آمریکا از هر هشت زن یک نفر به بیماری سرطان پستان مبتلا می‌شود [۲]. شش درصد از کل مرگ‌ومیرهای جهان ناشی از ابتلا به این بیماری است. آمار مبتلایان به بیماری سرطان پستان در کشور هندوستان از هر ۲۲ زن یک نفر است [۳]. در ایران نیز سرطان سومین عامل مرگ‌ومیر است و در بین سرطان‌ها سرطان پستان شایع‌ترین سرطان در زنان ایرانی است [۴]. لازم به ذکر است که سن ابتلا به سرطان پستان در ایران یک دهه پایین‌تر از کشورهای توسعه‌یافته است [۵]. مطالعات نشان می‌دهند که پیشگیری از این بیماری به‌دلیل ناشناخته بودن عوامل آن تقریباً غیرممکن به‌نظر می‌رسد. بنابراین شناسایی و تشخیص زودهنگام یکی از عوامل مهم و اساسی در درمان این بیماری است.

ماموگرافی اشعه ایکس متداول‌ترین تکنیک مورد استفاده رادیولوژیست‌ها در تشخیص و غربالگری سرطان پستان است. استفاده از روش ماموگرافی در حال حاضر رایج‌ترین راه تشخیص زودهنگام این بیماری است و درصد مرگ‌ومیر را تا ۲۵ درصد کاهش داده است ولی با این حال تفسیر و تشریح تصاویر حاصل از ماموگرافی بسیار دشوار می‌باشد و براساس آمار رسمی مرکز ملی سرطان در آمریکا ۱۰ تا ۳۰ درصد غدد موجود در پستان بیمار در تصاویر ماموگرافی توسط رادیولوژیست قابل تشخیص نیستند [۷و۶].

در دهه اخیر، تحقیقات گسترده‌ای برای کاهش خطای تشخیص سرطان پستان و همچنین افزایش سرعت تشخیص انجام گرفته است. نتایج این تحقیقات می‌تواند به رادیولوژیست‌ها و متخصصان در تشخیص سریع و مطمئن کمک کنند. می‌توان نشانه‌ها و علائم سرطان پستان را در ماموگرافی به دو دسته کلی تقسیم‌بندی کرد: ۱- توده<sup>۱</sup> ۲- ذرات بسیار ریز آهکی<sup>۲</sup>. این دو نشانه در تصاویر ماموگرافی وجود دارند ولی تشخیص آن‌ها دشوار است و نیاز به دقت بالای رادیولوژیست دارد.

1. Mass

2. Microcalcification

پس از انجام عملیات حذف نویز، مرحله تشخیص و جداسازی لبه‌های تصاویر صورت می‌گیرد. در این مرحله لبه‌ها و حاشیه‌های موجود در تصویر استخراج می‌شود و مورد بررسی قرار می‌گیرد. با توجه به ماهیت تصویری توده‌ها در تصاویر ماموگرافی، لبه‌ها و حاشیه‌های مربوط به توده‌ها مشخص می‌شوند و بنابراین ساختار و شمای کلی توده‌ها تا این مرحله استخراج می‌گردد. تعیین محل توده و استخراج آن با استفاده از مدل ارائه شده انجام می‌شود و به دلیل عدم استخراج دستی، خطا بسیار پایین است. استخراج لبه‌ها براساس وجود اختلاف میان پیکسل‌های موجود در لبه‌های تصویر و پیکسل‌های موجود در بدنه تصویر انجام می‌گیرد به این ترتیب که پیکسل‌های متمادی و به هم پیوسته‌ای که با پیکسل‌های مجاور خود در میزان شدت نور، روشنایی، شفافیت و ... اختلاف دارند، به عنوان لبه‌های تصویر جدا می‌شوند. شرح کامل مدل پیشنهادی در بخش ۴-۳ آمده است.

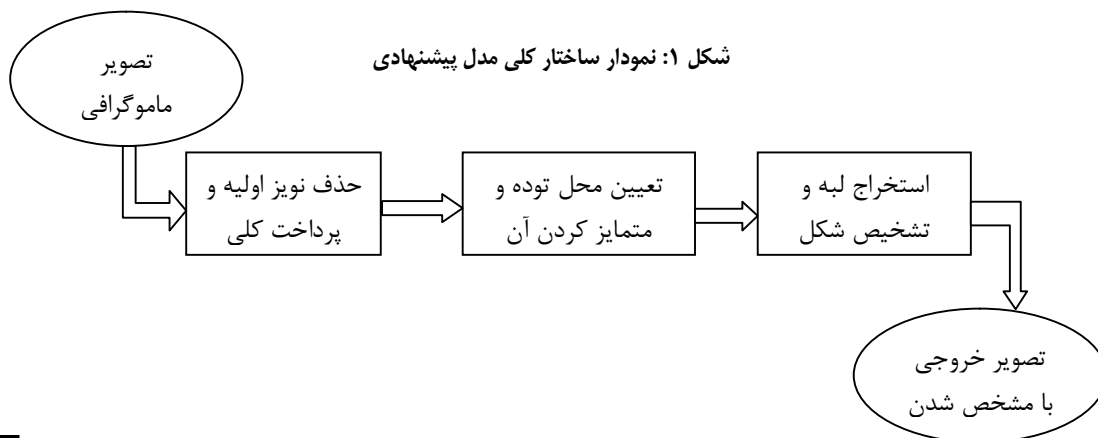
پس از استخراج لبه‌ها، عملیات جداسازی و افزایش کیفیت بر روی تصاویر انجام می‌شود. در این گام با توجه به مدل پیشنهادی، توده‌ها به طور کامل از سایر بخش‌های تصویر تفکیک می‌شوند و کیفیت و میزان روشنایی آن‌ها افزایش می‌یابد تا محل و اندازه توده در یک تصویر ماموگرافی به صورت واضح و با دقت بالا مشخص شود. لازم به ذکر است که مراحل یادشده تنها شمای کلی مربوط به شناسایی و تشخیص سرطان پستان از تصاویر ماموگرافی است و عملیات مختلف و متعدد پردازش تصویر در بین این مراحل کلی نیز انجام می‌شوند. مراحل و شمای کلی الگوریتم مدل پیشنهادی در شکل ۱ رسم شده است.

ماموگرافی به صورت ذاتی نویزدار هستند، در ابتدا به حذف و از بین بردن نویز موجود در تصاویر پرداخته‌ایم و سپس با استفاده از تکنیک‌ها و شیوه‌های مختلف پردازش تصویر از جمله یافتن لبه‌های تصویر، حذف حاشیه‌های اضافی تصویر، یافتن بدنه‌ها و موضوعات مختلف درون تصویر، افزایش کیفیت اهداف یافت‌شده و ... به تشخیص و تعیین محل دقیق توده‌های سرطانی دست یافته‌ایم. سرعت و دقت روش پیشنهادی بسیار قابل قبول و بالا می‌باشد و بنابراین قابلیت اطمینان مناسبی دارد. در بخش دوم الگوریتم کلی روش پیشنهادی مورد بحث قرار می‌گیرد و در بخش سوم شرح و توضیح عملگرهای منطقی مختصاتی به صورت کلی بیان می‌شود. در بخش چهارم کاربردهای این عملگرها مانند حذف نویز، تشخیص لبه و افزایش کیفیت در پردازش تصویر تحلیل می‌شود و در بخش پنجم نتایج شبیه‌سازی‌ها و بحث مربوط به آن‌ها آورده می‌شود.

### ساختار کلی روش پیشنهادی

در این بخش الگوریتم و ساختار کلی استفاده شده در این مقاله مورد بررسی قرار می‌گیرد. در روش پیشنهادی ابتدا نویزهای موجود در تصویر ماموگرافی دریافتی با استفاده از فیلترهای پیشنهادی حذف نویز از بین می‌روند. باید توجه داشت که عمل حذف نویز در تحلیل تصاویر پزشکی بسیار حیاتی و مهم است به دلیل اینکه وقتی نویزهای موجود در یک تصویر به طور کامل حذف نمی‌شوند، باعث می‌شوند عملیات و پردازش‌های بعدی علاوه بر تصویر هدف بر روی نویزها انجام شود و در نتیجه پاسخ حاصل از تحلیل و بررسی تصاویر مفید نیست. پس عملیات حذف نویز بر اساس فیلتر ارائه شده در بخش ۳-۱ توسط سیستم هوشمند پیشنهادی انجام می‌شود.

شکل ۱: نمودار ساختار کلی مدل پیشنهادی



## عملگرهای منطقی مختصاتی

عملگرهای منطقی مختصاتی (Coordinate Logic Operation)، یکی از ابزارهای مهم برای انجام عملیات شناسایی الگو و پردازش تصویر هستند. زمینه‌ها و کاربردهایی مانند کاهش و حذف نویز تصاویر باینری و سطح خاکستری (Gray Level)، پر کردن نواحی و اشیاء موجود در تصاویر (Filling)، شناسایی و تشخیص لبه‌ها [۱۲ و ۱۳] و همچنین کاربردهای تشخیص پزشکی از این دسته‌اند [۱۴ و ۱۵].

یکی از روش‌های استفاده از این عملگرها ایجاد فیلترهای مختلف برای کاربردهای خاص است. فیلترهای منطقی مختصاتی (Coordinate Logic Filters) دسته‌ای از فیلترهای دیجیتالی غیر خطی‌اند که با استفاده از عملگرهای منطقی ساخته می‌شوند. عملکرد این فیلترها برای سیگنال‌ها و تصاویر باینری همانند فیلترهای مورفولوژیکال (Morphological) است ولی برای تصاویر سطح خاکستری سریع‌تر عمل می‌کنند [۱۶]. عملگرهای منطقی مختصاتی مورد استفاده برای فیلترها AND، OR، XOR و ترکیبات آن‌ها هستند.

اساس کار مدل‌های پیشنهادی ایجاد فیلترهای منطقی مختصاتی است. فیلترها براساس روابط و خواص حاکم بر عملگرهای منطقی ساخته می‌شوند. عملیات منطقی مختصاتی برای دو عدد دهدهی  $W$  و  $V$  در سیستم باینری به صورت زیر تعریف می‌شود [۱۷]:

$$X = V \cdot W \quad (1)$$

که در آن  $\cdot$  می‌تواند عملگر منطقی مختصاتی AND، OR، NOT، XOR یا ترکیبی از آن‌ها باشد.

برای تصویر مفروض  $I$  با تعداد  $M \times N$  پیکسل که در آن  $N$  و  $M$  تعداد سطرها و ستون‌های تصویر است، درایه‌های ماتریس تصویر  $I$  به صورت زیر تعریف می‌شوند:

$$S(i, j) = \sum_{p=0}^{n-1} 2^p (S_p(i, j)) \quad i = 1, 2, \dots, M \quad j = 1, 2, \dots, N \quad (2)$$

که در معادله ۲،  $S(i, j)$  مقدار دسیمال درایه  $(i, j)$  ام ماتریس تصویر  $I$ ،  $S_p(i, j)$  مقدار باینری بیت  $p$ ام  $S(i, j)$  و  $n$  تعداد بیت‌های مقدار باینری شده  $S(i, j)$  است.

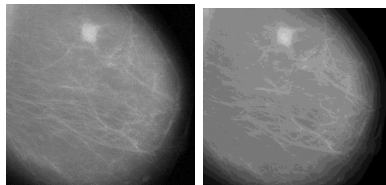
## فیلترهای پیشنهادی

### ۱- حذف نویز از تصاویر ماموگرافی

با استفاده از فیلترهای منطقی می‌توان عمل حذف نویز را

از تصاویر ماموگرافی انجام داد. تصاویر ماموگرافی به دلیل نوع تصویربرداری در دسته تصاویر نویزدار قرار می‌گیرند بنابراین قبل از انجام عملیات پردازش تصویر بر روی این تصاویر باید نویزهای موجود در تصویر از بین بروند. باید توجه داشت که به دلیل ماهیت کدر بودن تصاویر ماموگرافی استفاده از فیلترها و روش‌های رایج حذف نویز نمی‌تواند مفید باشد به این دلیل که فیلترهای مذکور پس از انجام عملیات حذف نویز باعث از بین رفتن لبه‌های مهم در تصویر می‌شوند و در نتیجه نمی‌توان در تحلیل و پردازش تصاویر پزشکی و به خصوص تصاویر ماموگرافی از این فیلترها استفاده کرد. نویز موجود در تصاویر ماموگرافی معمولاً از جنس نویز گاوسی می‌باشد. این نوع نویز به صورت پراکنده در تصویر قرار دارد و در بین پیکسل‌های اصلی تصویر قرار می‌گیرد که باعث ایجاد خطا در پردازش و تحلیل تصویر می‌شود و از آنجا که پردازش باید تنها بر روی پیکسل‌های اصلی تصویر انجام شود، بنابراین انجام عملیات دقیق حذف نویز در تصاویر ماموگرافی امری حیاتی است. پیکسل‌های نویز معمولاً به صورت یک پیکسل متفاوت در میان دسته‌ای از پیکسل‌های تصویر اصلی قابل شناسایی هستند که از لحاظ شدت نور، میزان شفافیت و ... با پیکسل‌های مجاور اختلاف دارند. تصویر ماموگرافی ابتدا توسط دستگاه اسکن می‌شود و سپس به صورت یک تصویر با پسوند دلخواه به نرم‌افزار داده می‌شود و نرم‌افزار براساس مدل پیشنهادی که در ادامه ذکر می‌شود با شناسایی و جداسازی پیکسل‌های متفاوت از پیکسل‌های اصلی، عملیات حذف نویز را انجام می‌دهد. مدل پیشنهادی برای انجام کاهش و حذف نویز از تصاویر ماموگرافی به این صورت عمل می‌کند که ابتدا تصویر  $I$  طبق معادله ۲ به صورت ماتریسی از درایه‌های باینری اعداد دسیمال تصویر اصلی تفکیک می‌شود. در این مرحله اعداد دسیمال تصویر اصلی به صورت دو عدد ۰ و ۱ تبدیل می‌شوند و به این تبدیل که براساس معادله مذکور انجام می‌شود، تبدیل باینری می‌گویند. در این تبدیل هر پیکسل تصویر (که به صورت یک عدد بیان می‌شود) به صورت یک رشته عدد هشت بیتی شامل ۰ و ۱ معرفی می‌شود. از آنجا که عمل تبدیل باینری بر روی تمام درایه‌ها انجام می‌شود، بنابراین پیکسل‌های نویز ایجاد شده در تصویر اصلی نیز تحت این تبدیل قرار می‌گیرند. حال با انجام عمل فرسایش

شکل ۲ نتایج مربوط به شبیه‌سازی فیلتر پیشنهادی را برای حذف نویز در تصویر ماموگرافی نشان می‌دهد. در این شکل تصویر اصلی ماموگرافی به همراه تصویر نهایی پس از اعمال فیلتر آورده شده است.



شکل ۲: الف- تصویر اصلی ماموگرافی ب- تصویر پس از انجام حذف نویز

## ۲- افزایش کیفیت و شناسایی توده

پس از انجام حذف نویز، افزایش کیفیت و تعیین ساختار نهایی نیاز است. در این مرحله توده‌ها و حاشیه‌های آن‌ها به‌طور کامل مجزا شده و به‌صورت یک تصویر تفکیک‌شده نمایش داده می‌شوند. این مرحله در تحلیل تصاویر پزشکی و به‌خصوص تصاویر ماموگرافی، بسیار مهم و ضروری است زیرا تصاویر پزشکی از کیفیت پایینی برخوردارند و تفکیک بخش‌های مختلف تصویر بسیار دشوار است و خطا در تشخیص بسیار زیاد است.

فیلتر مورد استفاده و پیشنهادی در این بخش به‌صورت زیر بیان می‌شود:

(۷)

$$E = [I(i-1, j) \bullet I(i, j-1)] \bullet [I(i, j) \bullet I(i+3, j) \bullet I(i, j+3)] \bullet [I(i-1, j-1) \bullet I(i-1, j+3)]$$

که در این معادله،  $\bullet$  بیانگر عملگر منطقی مختصاتی AND است.

(Erosion) جداسازی نویز انجام می‌شود. معادله استفاده شده برای فرسایش به‌صورت زیر بیان می‌شود:

(۳)

$$Erosion(I) = \sum_{p=0}^{n-1} 2^p Erosion(S_p(i, j)) \quad i = 1, 2, \dots, M \quad j = 1, 2, \dots, N$$

که در معادله ۳،  $Erosion(S_p(i, j))$  بیانگر فرسایش درایه‌های ماتریس تصویر I است. فرسایش بر روی تصویر معادل عملگر منطقی مختصاتی AND است. بنابراین معادله ۳ را می‌توان معادل انجام عمل AND بر روی تک‌تک درایه‌های ماتریس تصویر اصلی دانست. در مدل پیشنهادی عملگر منطقی AND بر روی دو مقدار درایه‌های ماتریس اصلی و ماتریس سطری  $\Gamma$  اجرا می‌شود. ماتریس  $\Gamma$  با انجام شبیه‌سازی‌های مختلف و مقایسه نتایج آن‌ها با مقالات معتبر به‌صورت  $\Gamma = [1 \ 1 \ 1 \ 0 \ 1 \ 0 \ 1 \ 0]$  تعریف می‌شود. پس از انجام عمل AND، ماتریس  $I_\Gamma$  حاصل می‌شود.

$$I_\Gamma = \sum_{p=0}^{n-1} 2^p \Gamma \bullet S_p(i, j) \quad (۴)$$

در معادله ۴،  $\bullet$  بیانگر عملگر AND و ماتریس  $I_\Gamma$  ماتریس تصویر نویز موجود در تصویر اصلی می‌باشد.

پس از شناسایی و استخراج داده‌های نویز موجود در تصویر اصلی به حذف آن می‌پردازیم. از آنجاکه شناسایی نویز توسط عملگر منطقی AND انجام شد، بنابراین می‌توان با ساخت فیلتری با استفاده از همین عملگر به هدف حذف نویز دست یافت. فیلتر پیشنهادی برای حذف نویز به‌صورت زیر ارائه می‌شود:

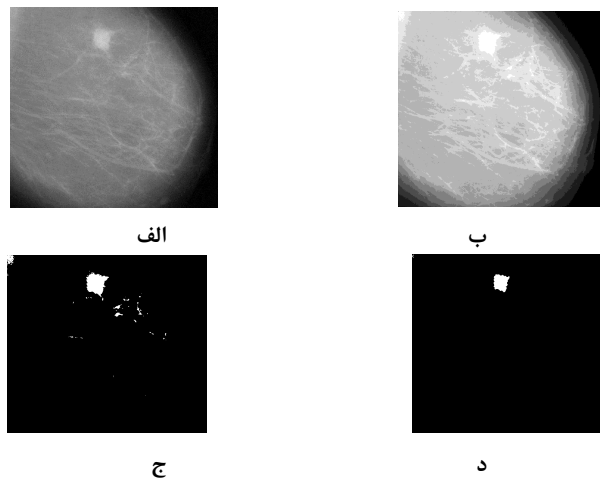
(۵)

$$R = [I_\gamma(i, j) \bullet I(i+1, j) \bullet I_\gamma(i, j+1)] \circ [I_\gamma(i, j) \bullet I(i, j-1) \bullet I_\gamma(i, j+1)]$$

در معادله (۵)،  $\circ$  و  $\bullet$  به‌ترتیب بیانگر عملگرهای AND و OR هستند و  $I_\gamma$  ماتریس حاصل انجام پهن‌شدگی (Dilation) بر روی  $S_p(i, j)$  است و به‌صورت زیر تعریف می‌شود:

$$I_\gamma = Dilation(I) = \sum_{p=0}^{n-1} 2^p Dilation(S_p(i, j))$$

$$i = 1, 2, \dots, M \quad j = 1, 2, \dots, N \quad (۶)$$



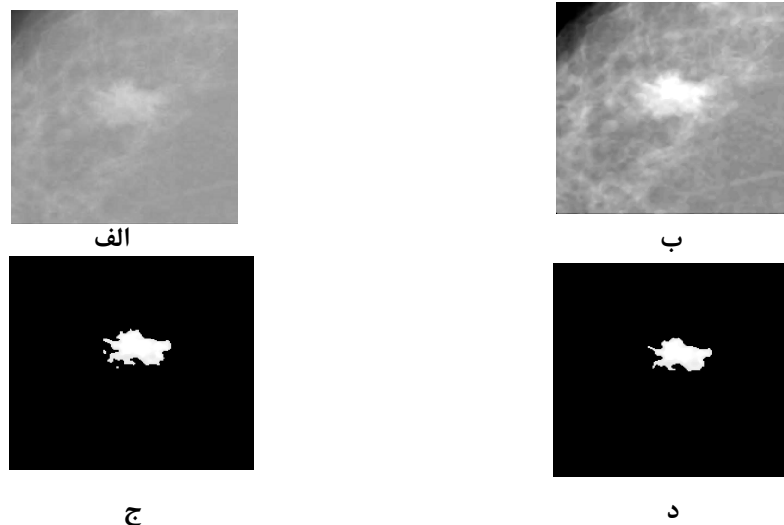
شکل ۳: مراحل مختلف جداسازی توده الف- تصویر اصلی ب- مرحله افزایش ضریب روشنایی و کیفیت تصویر ج- تصویر پس از جداسازی و تفکیک توده (در این مرحله علاوه بر توده بخش‌های اضافی دیگری نیز وجود دارد) د- شکل نهایی توده پس از انجام عملیات حذف نویز و جداسازی

در شکل ۳ مراحل مختلف جداسازی و تفکیک توده به صورت کامل نمایش داده شده است.

باید توجه داشت که در این مرحله دو عمل اساسی انجام می‌گیرد. در اولین گام، بخش‌های مربوط به توده و حاشیه‌های آن به طور کامل تفکیک می‌شود و در گام بعدی کیفیت و وضوح تصویر بخش‌های تفکیک‌شده افزایش می‌یابد. پس از انجام این مرحله، به دلیل اینکه علاوه بر بخش‌های مربوط به توده ممکن است برخی قسمت‌های دیگر نیز به همراه توده جداسازی شوند، می‌توان یکبار دیگر عملیات حذف نویز را تکرار کرد تا

در شکل ۴ مراحل مختلف جداسازی و تفکیک توده برای تصویر ماموگرافی دیگری نمایش داده شده است. همان‌طور که در این شکل مشخص است، توده و حاشیه‌های آن در تصویر اصلی نسبت به تصویر شکل ۳ یکنواخت‌تر و تشخیص آن بدون استفاده از مدل پیشنهادی دشوارتر است درحالی‌که با استفاده از مدل ارائه شده پیشنهادی محل دقیق توده مشخص و مجزا شده است.

در شکل ۴ مراحل مختلف جداسازی و تفکیک توده به صورت کامل نمایش داده شده است.



شکل ۴: مراحل مختلف جداسازی توده الف- تصویر اصلی (توده با سایر قسمت‌های تصویر یکنواختی زیادی دارد) ب- مرحله افزایش ضریب روشنایی و کیفیت تصویر ج- تصویر پس از جداسازی و تفکیک توده د- شکل نهایی توده پس از انجام عملیات حذف نویز و جداسازی

۳- شناسایی و آشکارسازی لبه

انجام می‌دهد. مدل فیلتر پیشنهادی به صورت زیر بیان می‌شود:

(۸)

$$\text{Edge}(I) = I_{\gamma}(i-1, j) \bullet I(i+1, j)$$



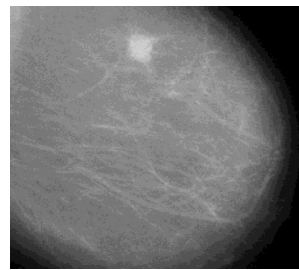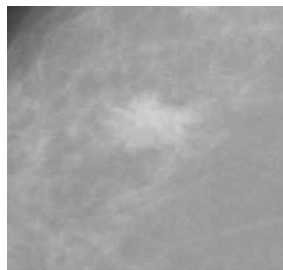
$$\bullet I_{\gamma}(i, j+1) \bullet I_{\gamma}(i, j-1)$$

در معادله ۸،  $\bullet$  بیانگر عملگر منطقی مختصاتی XOR است.

### نتایج مدل پیشنهادی

شکل ۵ آشکارسازی لبه و مرحله نهایی شناسایی توده در تصاویر ماموگرافی را نشان می‌دهد. همان‌طور که در شکل مشخص است، فیلتر پیشنهادی عمل آشکارسازی لبه را به صورت قابل قبولی انجام می‌دهد. پس از تطبیق دو تصویر اصلی و تصویر لبه‌های توده می‌توان به شکل نهایی رسید که در آن توده به طور کامل در تصویر نشان داده شده است.

لبه‌های تصویر به پیکسل‌هایی از تصویر اطلاق می‌شود که به صورت پیوسته در کنار هم قرار گرفته‌اند و با پیکسل-های درونی و بیرونی مجاور خود اختلاف دارند. بنابراین با استفاده از همین اختلاف موجود در تصویر، فیلتری در این بخش ارائه می‌شود که قابلیت جداسازی لبه را از سایر بخش‌های تصویر دارا می‌باشد. با استفاده از فیلترهای منطقی مختصاتی می‌توان شناسایی الگوی لبه‌ها و استخراج و آشکارسازی لبه‌های تصاویر را انجام داد. مدل پیشنهادی برای انجام این کار به صورت فیلتری شامل عملگر منطقی مختصاتی XOR ارائه می‌شود. در این مدل با استفاده از تکنیک پهن‌شدگی (Dilation) بر روی تصویر، پیکسل‌های تشکیل‌دهنده لبه‌ها شناسایی و استخراج می‌شوند. این فیلتر با استفاده از تحلیل پیکسل-های موجود در تصویر و به کمک خواص عملگرهای منطقی به سادگی و با سرعت بالا آشکارسازی لبه‌ها را



الف

ب

شکل ۵: مراحل نهایی جداسازی و نمایش توده الف - تصاویر اصلی ب - تصاویر نهایی با نمایش و جداسازی محل توده

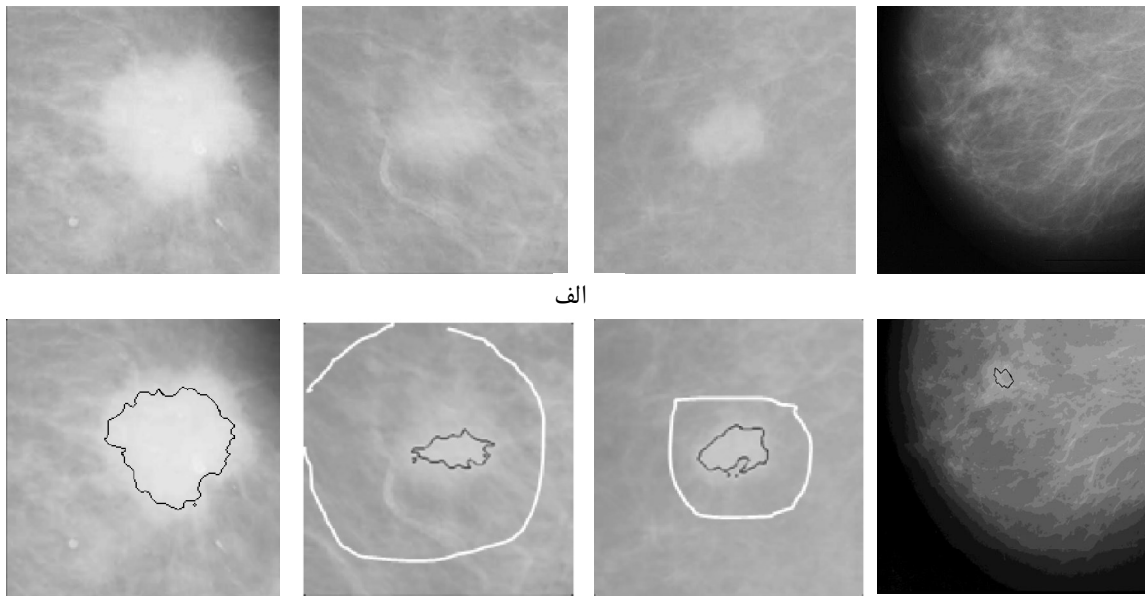
سرعت و دقت مدل پیشنهادی در مقایسه با مدل‌های ارائه شده در مقالات معتبر بیشتر می‌باشد و بنابراین قابلیت اطمینان آن بالا است. باید توجه داشت که مدل ارائه شده برای تشخیص زودهنگام سرطان پستان برای متخصصان و

مراحل مذکور و الگوریتم مدل پیشنهادی بر روی ۱۶۰ تصویر که از پایگاه داده جامع تحلیل تصاویر ماموگرافی (MIAS) دریافت شد، انجام شده است. نتایج به دست آمده بسیار قابل قبول و با درصد خطای کمتر از ۵ درصد است.

نمایش داده شده‌اند که مربوط به تشخیص محل توده توسط رادیولوژیست می‌باشد. همان‌طور که در تصاویر مشخص است، دقت تشخیص و تعیین محل توده‌ها توسط مدل پیشنهادی بسیار بالاتر از تشخیص رادیولوژیست است.

رادیولوژیست‌ها بسیار مفید می‌باشد و می‌تواند آن‌ها را در تعیین محل توده‌ها یاری نماید.

شکل ۶ تصاویر مربوط به پردازش تصاویر ماموگرافی را با استفاده از مدل پیشنهادی نشان می‌دهد. همان‌طور که در شکل مشخص است، محل توده‌های موجود در تصاویر به‌طور کامل نشان داده شده‌اند. در تعدادی از تصاویر مورد بررسی دریافتی از پایگاه داده مذکور، خط‌های سفید رنگی



ب

شکل ۶: نتایج مدل ارائه شده الف- تصاویر اصلی ب- تصاویر حاصل پس از انجام عملیات‌های پردازش تصویر با استفاده از مدل پیشنهادی. خطوط سفید رنگ مربوط به تشخیص رادیولوژیست می‌باشد

## نتیجه گیری

مورد بررسی و تحلیل قرار گرفتند که نتیجه حاصل از آن‌ها بسیار قابل قبول می‌باشد و سرعت و دقت آن نسبت به مدل‌های ارائه شده در مقالات معتبر بالاتر می‌باشد. الگوریتم مدل پیشنهادی بر روی ۱۶۰ تصویر که از پایگاه داده جامعه تحلیل تصاویر ماموگرافی (MIAS) دریافت شده، انجام شده است. نتایج به دست آمده بسیار قابل قبول و با درصد خطای کمتر از ۵ درصد است. نتایج به دست آمده با تشخیص رادیولوژیست مقایسه شد و نشان داد که سیستم هوشمند پیشنهادی می‌تواند بدون خطای انسانی با دقت بسیار بالا عملیات شناسایی توده‌ها را در تصاویر ماموگرافی انجام دهد. روش نمونه‌گیری و انتخاب تصاویر به صورت نمونه-گیری منظم (سیستماتیک) انجام شده است. تجزیه و تحلیل داده‌ها با استفاده از آزمون تحلیل واریانس انجام

سرطان پستان از شایع‌ترین بیماری‌های منجر به مرگ در میان زنان در سراسر جهان است. در این مقاله با توجه به ضرورت تشخیص زودهنگام و به موقع این بیماری، روشی نوین مبتنی بر پردازش تصاویر ماموگرافی ارائه شده است که در این مدل از فیلترهای پیشنهادی مختلف برای تشخیص و تعیین محل دقیق توده‌ها استفاده می‌شود. با توجه به مدل پیشنهادی، توده‌ها به‌طور کامل از سایر بخش‌های تصویر تفکیک می‌شوند و کیفیت و میزان روشنایی آن‌ها افزایش می‌یابد تا محل و اندازه توده در یک تصویر ماموگرافی به صورت واضح و با دقت بالا مشخص شود. روش ارائه شده در کم کردن خطاهای انسانی در تشخیص توده‌ها در تصاویر بسیار مؤثر است. تصاویر متعدد دریافت شده از پایگاه داده ماموگرافی توسط مدل ارائه شده

میزان تشخیص رادیولوژیست با تشخیص توسط سیستم هوشمند ( $p = 0/001$ ) معنی‌دار بود.

شد. سرعت تشخیص در روش ارائه شده بسیار بالاتر از روش‌های پیشنهادی در مقالات معتبر علمی و نیز روش تشخیص انسانی توسط رادیولوژیست است. ارتباط میان

## References

1. McLoughlin K, Bones P, Karssemeijer N. Noise equalization for detection of microcalcification clusters in direct digital computer methods and programs in biomedicine, mammogram images, IEEE Trans. Med. Imaging 2006; 23(3): 313-20.
2. Wun LM, Merrill RM, Feuer EJ, Estimating lifetime and age-conditional probabilities of developing cancer. Lifetime Data Anal 1998; 4(2): 169-86.
3. Sherring and Varsha, Mediating Breast cancer in India. NCA 94<sup>th</sup> annual convention, San Diego, CA, May 2009.
4. Center of Disease Control, Department of non-contagious of cancer organization, Report of registered cancer cases, 1383.
5. Harirchi I, Karbakhsh M, Kashefi A, Momtahn AJ. Breast Cancer in Iran: results of a multicenter study. Asian Pac j Cancer Prev 2004; 5(1): 24-70.
6. Baines CJ, McFarlane DV, Miller AB. The role of the reference radiologist. Estimates of inter-observer agreement and potential delay in cancer detection in the national breast screening study. Invest Radiol 1990; 25(9): 971-6.
7. Wallis MG, Walsh MT, Lee JR. A review of false negative mammography in a symptomatic population. Clin Radiol 1991; 44(1): 13-5.
8. Chen Y, Wang Y, Yang B. Evolving Hierarchical RBF Neural Networks for Breast Cancer Detection (Eds.): ICONIP LNCS 2006; 4234: 137-44.
9. Subramaniam E, Kuan Liung T, Mohd T, YusoffMashor Y, MatIsa N.(CELIS) Breast Cancer Diagnosis Systems: A Review. International Journal of The Computer, the Internet and Management 2006; 14(2): 24-35.
10. Mencattini Ar, Salmeri M, Lojacono R, Frigerio M, Caselli F. Mammographic Images Enhancement a Denoising for Breast Cancer Detectio Using Dyadic Wavelet Processing. IEEE Trans. On Instrumentation and Measurement 2008; 57(7): 1422-30.
11. Tomar RS, Singh T, Wadhvani S, Bhadoria SS. Analysis of Breast Cancer Using Image Processing Techniques. Third UKSim European Symposium on Computer Modeling and Simulation 2009.
12. Danahy EE, Panetta KA, Agaian SS. Coordinate logic transforms and their use in the detection of edges within binary and grayscale images. Image Processing, 2007. ICIP 2007. IEEE International Conference 2007: III 53-6.
13. Tsirikolias K, Mertzios BG. Logic filters in image processing. Proceedings of the Interizntiorzal Conference on Digital Signal Processing, Florence, Italy 1991: 285-7.
14. Papadopoulos A, Fotiadis DI, Costaridou L. Improvement of microcalcification cluster detection in mammography utilizing image enhancement techniques. Computers in Biology and Medicine 2008; 38(10): 1045-55.
15. Cheng HD, Cai X, Chen X, Hu L, Lou X. Computer-aided detection and classification of microcalcifications in mammograms: a survey. Pattern Recognition 2003; 36(12): 2967-91.
16. Mertzios BG, Tsirikolias K. Applications of coordinate logic filters in image analysis and pattern recognition. Image and Signal Processing and Analysis, 2001. ISPA 2001. Proceedings of the 2nd International Symposium 2001: 125-30.
17. Tsirilolias K, Mertzios BG. Edge extraction and enhancement using coordinate logic filters, Proceedings of International Conference on Image Processing: Theory aid Applications San Remo, Italy, June, 1993: 251-4.