

## شناسایی سرطان پستان براساس الگوی حرارتی در تصاویر مادون قرمز

\*حسین قیومی زاده: دانشجوی دکترای مهندسی پزشکی، دانشگاه تربیت معلم سبزوار  
ایمان عباس‌پور کازرونی: دانشجوی دکترای مهندسی الکترونیک، دانشگاه تربیت معلم سبزوار  
جواد حدادنیا: دانشیار گروه مهندسی پزشکی، دانشگاه تربیت معلم سبزوار  
مریم هاشمیان: پزشک عمومی، دانشکده پزشکی، دانشگاه علوم پزشکی سبزوار

### چکیده

**مقدمه:** سرطان پستان و فیبروم‌ها از جمله توده‌هایی هستند که در میان بانوان شایع می‌باشند و در صورتی که به‌موقع تشخیص داده شوند، روند بهبود و درمان به‌طور قابل ملاحظه‌ای افزایش خواهد یافت.

**روش بررسی:** در این مقاله با استفاده از ویژگی‌های حرارتی در تصاویر مادون قرمز که از ۱۸۰ شخص مورد مطالعه گرفته شده است به تشخیص سرطان پستان پرداخته می‌شود. به دلیل عدم استفاده از پرتوهای تابشی مضر که به‌طور نمونه در تصاویر ماموگرافی استفاده می‌شود، کار از اهمیت بخصوصی برخوردار می‌باشد. در این روش سعی بر این است که با استفاده از تکنیک‌های پردازش تصویر و هوش مصنوعی کامپیوتر، تشخیص سرطان پستان برای عموم افراد به آسانی فراهم گردد. همچنین برای بالا بردن دقت در تشخیص از تکنیک عدم تقارن نیز استفاده شده است.

**یافته‌ها:** در این تحقیق با بررسی‌های انجام‌شده با نتایج ماموگرافی بر روی بیش از ۱۸۰ مورد، صحت انجام این کار تأیید می‌شود. در ۱۸۰ نمونه مورد مطالعه ۱۴ مورد فیبروم مزمن و ۱ مورد سرطان پستان یافت شد. در این تحقیق فیبروم‌ها با اندازه و حجم پایین نیز به‌طور ملموس قابل مشاهده می‌باشند. تکنیک‌ها و نکاتی که به‌صورت تجربی و مبتنی بر اصول علمی در انجام این تحقیق به‌دست آمده است، می‌تواند به پزشکان جهت کاهش خطا مبنی بر تجزیه و تحلیل تصاویر حرارتی یاری رساند.

**واژه‌های کلیدی:** سرطان پستان، ترموگرافی، هاف سهموی، کلاستر بندی

## مقدمه

حتی امروزه بعضی عقیده دارند که آموزش و آگاهی بخشی به بانوان در تشخیص زودرس و کاهش مرگومیر بیماری حرف اول را می‌زند.

با وجود مشکلاتی که ماموگرافی در تشخیص صحیح سرطان پستان دارد، هنوز بهترین ابزار برای تشخیص سرطان پستان در مراحل اولیه آن است. کیفیت ماموگرافی‌هایی که امروزه گرفته می‌شوند به‌طور قابل توجهی بهبود پیدا کرده‌اند و میزان اشعه‌ای که برای گرفتن آن‌ها به کار می‌رود، کاهش یافته است. اما، محققان هلندی با بررسی ۶ مطالعه منتشر شده قبلی و مطالعه تأثیر دوز پایین اشعه در اثر ماموگرافی در میان زنانی که دچار تغییرات ژنتیکی بودند و در معرض خطر سرطان پستان قرار داشتند و همچنین مطالعه تأثیر اشعه در غربالگری زنان با تاریخچه خانوادگی سرطان پستان دریافتند زنانی که قبل از سن ۲۰ سالگی در معرض اشعه ماموگرافی بودند ۲/۵ برابر بیشتر در معرض خطر سرطان پستان هستند. به گفته محققان مرکز اپیدمیولوژی دانشگاه گرونینگن، به‌طور متوسط خطر سرطان پستان بعد از دریافت اشعه در میان زنانی که عوامل خطر بیشتری دارند، ۱/۵ برابر افزایش می‌یابد. درحالی‌که این خطر در زنانی که تحت اشعه قرار می‌گیرند اما، عوامل خطر را ندارند بسیار کمتر است. محققان به زنان توصیه می‌کنند بعد از ۴۰ سالگی تا ۵۰ سالگی در مورد بهترین زمان برای انجام ماموگرافی از پزشک خود سؤال کنند اما، انجمن سرطان آمریکا توصیه می‌کند ماموگرافی سالیانه برای زنان که در آغاز ۴۰ سالگی هستند و دارای عوامل خطر نیز هستند، شروع شود درحالی‌که لازم است ماموگرافی و ام‌آر‌آی برای سایر زنان از سن ۵۰ سالگی به بعد هر سال انجام شود [۳].

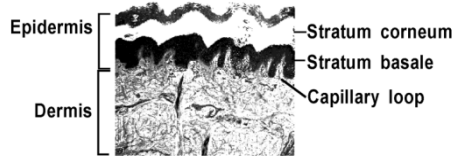
هدف اصلی این کار ارزیابی قابلیت اجرای تصویربرداری مادون قرمز به‌عنوان یک کیفیت تصویربرداری غیر پیشرو برای تشخیص اولیه سرطان پستان می‌باشد به‌طوری‌که بر روی بیماران دارای نشانه بیماری و بیماران فاقد نشانه بیماری قابل اجرا باشد و به‌عنوان مکملی برای ماموگرافی سنتی مورد استفاده قرار گیرد. برای اینکه تشخیص سرطان به‌صورت نرم‌افزاری صورت پذیرد، از الگوی حرارتی بهره گرفته شد که به‌طور مفصل بر روی آن بحث خواهد شد. برای حفظ نظر پزشک روشی مبتنی بر دسته‌بندی تصاویر به روش k-means

سرطان پستان یکی از سرطان‌های شایع است. طبق محاسبات انستیتو ملی سرطان ایالات متحده آمریکا از هر هشت زن یک نفر در زندگی خود به سرطان پستان مبتلا می‌شود. این سرطان در صورتی‌که به‌موقع تشخیص داده شود به راحتی قابل درمان است. در کشور ما سومین علت مرگ را سرطان‌ها تشکیل می‌دهند و روزانه حدود ۱۰۵ - ۱۰۱ نفر به دلیل سرطان فوت می‌کنند [۱]. پزشکان متخصص زنان تأکید می‌کنند اگر بیماران مبتلا به سرطان پستان در مرحله ابتدایی بیماری برای درمان مراجعه کنند، امکان درمان آن‌ها بیشتر و هزینه درمان آن‌ها هم کمتر خواهد شد.

به گزارش مرکز تحقیقات سرطان پستان جهاد دانشگاهی در حال حاضر اکثریت مبتلایان به سرطان پستان (حدود ۵۷ درصد) در هنگام مراجعه در مرحله ۲ بیماری، ۲۵ درصد در مرحله ۳ ابتلا به بیماری و ۱۸ درصد در مرحله ابتدایی بیماری برای درمان مراجعه می‌کنند. این گزارش می‌افزاید: "سرطان پستان شایع‌ترین سرطان در بانوان است و ۳۲ درصد از کل موارد سرطان‌های زنان و ۱۹ درصد علت مرگومیر زنان مبتلا به سرطان را شامل می‌شود به عبارتی دومین علت مرگ ناشی از سرطان را شامل می‌شود" [۲].

میزان بروز این سرطان در ایران ۲۶ مورد به ازای هر ۱۰۰ هزار نفر جمعیت زنان بالای ۳۰ سال و در کشورهای غربی حدود ۱۳۰ در ۱۰۰ هزار نفر است. ولی متأسفانه سن بروز سرطان پستان در زنان ایرانی حداقل یک دهه کمتر از سن همین گروه از زنان در کشورهای توسعه‌یافته است. یعنی؛ زنان در ایران در سنین پایین‌تری مبتلا می‌شوند. آمارها نشان می‌دهد که میزان بروز سرطان پستان در جهان سالیانه ۲ درصد در حال افزایش است [۲]. اما، علی‌رغم میزان افزایش مبتلایان به سرطان پستان، میزان مرگومیر ناشی از آن کاهش یافته است که این نکته بیانگر پیشرفت در روش‌های اطلاع‌رسانی و در نتیجه تشخیص زودرس بیماری به‌دلیل اهمیت دادن دولت‌ها، رسانه‌ها و... در دنیا به این امر بوده است. مرگومیر کمتر و بقای بالاتر سرطان پستان به میزان بالاتر تشخیص در مراحل اولیه بستگی دارد که این امر از راه اطلاع‌رسانی و آگاهی‌بخشی، آموزش عمومی و بیماریابی برای ضایعات پیش‌بدخیم یا بدخیم در مراحل اولیه حاصل می‌شود.

گرما جهت افزایش رشد عروق خونی که تومور را تغذیه می‌کنند و همچنین باعث می‌شود که عروق عادی خون گشاد شوند تا خون بیشتری برای رشد تومور فراهم آید [۹-۱۲].



شکل ۱: رویوست شامل لایه کورنیوم کراتینی شده و لایه پایه موج‌دار است که با غشای میانی وجه مشترک دارد، غشای میانی از بافت پیوندی شامل مویرگ‌های خونی تشکیل شده است.

### دوربین

اولین دوربین‌های مادون قرمز حجیم بودند و استفاده از آن‌ها راحت نبود، به خنک‌کنندگی نیتروژن مایع نیاز داشتند و تنها در حالت افقی قابل استفاده بودند. دوربین‌های امروزی کوچک، بدون نیاز به خنک‌کنندگی و در هر حالتی قابل استفاده هستند. این قابلیت‌ها باعث می‌شود تا بتوان در طی جراحی به‌عنوان مثال در بیهوشی و جراحی قلب از آن‌ها استفاده کرد. اغراق نیست اگر گفته شود که توسعه یک دوربین دیجیتال بی‌نیاز به خنک‌کنندگی، انقلابی در پتانسیل دامنگاری مادون قرمز در طب ایجاد کرده است. این دوربین‌ها دارای مزایای زیر هستند: ۱- هزینه پایین‌تر نسبت به روش‌های دیگر ۲- غیر تهاجمی بودن ۳- عدم تماس مستقیم ۴- بدون تابش اشعه ۵- کم حجم، قابل حمل و قابل استفاده در هر زاویه‌ای. ۶- مشخص نمودن خصوصیات توده ۷- ساخته شده با استفاده از تکنیک‌های قرص سیلیکون ۸- رزولوشن بالای دمایی و فضایی ۹- به‌صورت الکتریکی خنک‌شده یا خنک‌نشده هستند (برخی از دوربین‌ها ممکن است گرم شوند) [۱۳ و ۱۴].

نوع دوربینی که در این پژوهش از آن استفاده شده است از شرکت SDS و سری D می‌باشد که دارای مشخصاتی از قبیل محدوده اندازه‌گیری دمایی  $20^{\circ}\text{C}$  تا  $250^{\circ}\text{C}$ ، دقت اندازه‌گیری (از قرائت  $\pm 2\%$ ،  $\pm 2^{\circ}\text{C}$ )، طیف ۸ تا ۱۴ میکرومتر، تفکیک‌پذیری فضایی  $\text{mrad}$  و حساسیت دمایی  $1^{\circ}\text{C}$  می‌باشد.

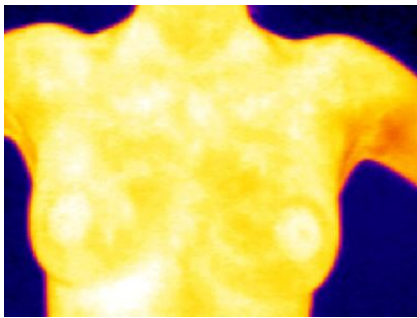
ارائه خواهد گردید تا پزشک بتواند نظر خود را حتی بدون در نظر گرفتن روش نرم‌افزاری ارائه دهد. دو روش ارائه شده به نوعی در امتداد یکدیگر و برای کاهش خطای احتمالی می‌باشند.

### ترموگرافی

تصویربرداری مادون قرمز یک روش تصویربرداری غیرتهاجمی است که به‌عنوان یک ابزار تشخیصی به‌کار می‌رود. منشأ اصلی اشعه‌های مادون قرمز گرمای برخاسته از بدن‌های مختلف است که دمای آن‌ها از صفر مطلق بیشتر است. بنابراین ترموگرام از یک بیمار، توزیع گرما در بدن را فراهم می‌کند. با توجه به نسبت‌های متابولیسمی بالا و پیشرفت عروق *angiogenesis*، سلول‌های سرطانی نسبت به سلول‌های طبیعی اطرافشان دمای بیشتری دارند. بنابراین، می‌توان در تصاویر مادون قرمز، سلول‌های سرطانی را به‌صورت کانون‌های بحرانی نشان داد. ترموگرام، اطلاعات دینامیکی بیشتری از تومور نشان می‌دهد زیرا تومور از نظر اندازه ممکن است کوچک باشد اما می‌تواند به سرعت رشد کند و باعث می‌شود به سرعت در ترموگرام به‌صورت یک نقطه با حرارت بالا به‌نظر برسد [۵۴]. به‌رحال در مورد ماموگرافی اینگونه نیست، در ماموگرافی اگر تومور از سایز مشخصی بزرگ‌تر باشد نمی‌توان آن را نشان داد زیرا اساساً اشعه ایکس بدون هیچگونه تأثیری از آن عبور می‌کند. این سبب می‌شود تصویربرداری مادون قرمز یک ابزار تشخیصی مؤثر برای تشخیص به‌موقع سرطان پستان محسوب شود. کیسرلینگ و دیگران اعلام کردند که سایز متوسط تومور که به‌وسیله تصویربرداری حرارتی شناسایی نشده است، در ماموگرافی  $1/28$  و  $1/68$  سانتی‌متر است [۶]. همچنین گفته شده است که نتایج ترموگرافی (حرارتی) می‌تواند ۸ تا ۱۰ سال قبل از اینکه ماموگرافی بتواند توده‌ای را در بدن بیمار تشخیص دهد، معتبر باشد [۷ و ۸].

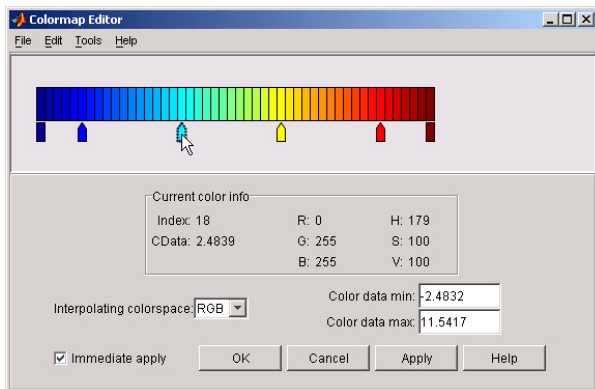
پوست انسان شامل رویوست خارجی می‌باشد که لایه‌ای از سلول‌های مخاطی است که روی غشای میانی قرار می‌گیرد و لایه‌ای از بافت رابط متراکم می‌باشد (شکل ۱). رویوست از لایه‌های مجزا تشکیل شده است.

عواملی که باعث می‌شوند تا سلول‌های سرطانی گرما ایجاد کنند عبارت‌اند از: ۱- سوخت‌وساز یا متابولیسم بیشتر سلول‌های سرطانی در مقایسه با سلول‌های معمولی ۲- احتیاج تومور سرطانی به مواد مغذی در نتیجه ایجاد



شکل ۲: تصویر اولیه حرارتی گرفته شده از بیمار

لذا، قبل از انجام مراحل پردازش تصویر عملیاتی بر روی تصاویر انجام می‌شود. به کمک نرم‌افزار (colormapeditor) MATLAB (شکل ۳) و یا نرم‌افزارهای پیشرفته‌ای همچون Report IRDB می‌توانیم نوع تصاویر را بنا به روش پیشنهادی تغییر دهیم که نتایج در شکل ۴ مشاهده می‌شوند.



شکل ۳: نرم افزار طراحی شده برای به دست آوردن تصاویر با رنگ‌های متفاوت

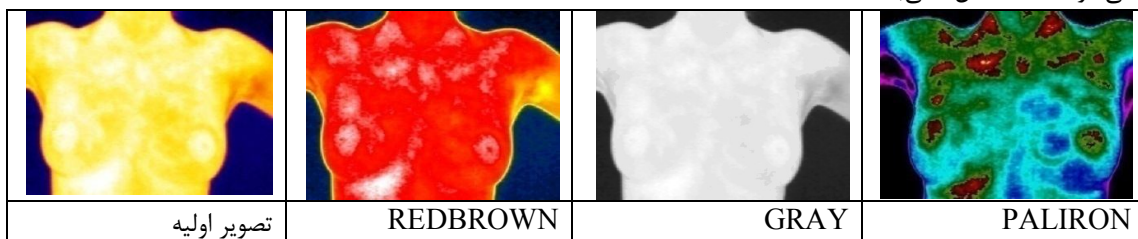
### کارهای ارائه شده در گذشته

اگرچه استفاده از دوربین‌های حرارتی به دهه ۶۰ برمی‌گردد، اما در اواخر دهه ۹۰ و دوره معاصر تحقیقات جدی در این زمینه آغاز شده است. اولین کارهای انجام شده شناسایی سرطان بر مبنای تصویر می‌باشد که پزشک به صورت ظاهری با استفاده از تصاویر حرارتی که از بیمار دریافت می‌کند سرطان را تشخیص می‌دهد. پزشکان بر مبنای تصاویری که به دست می‌آورند به کلاس‌بندی این بیماری می‌پردازند [۱۵].

مشکلی که در این نوع شناسایی وجود دارد این است که این روش برای شناسایی در سطح گسترده جمعیتی روش مفیدی نخواهد بود و به دلایلی از جمله خستگی پزشک در دقت کامل به تمام تصاویر پزشکی و زمانی که برای پیمایش آن صرف خواهد شد و به علت کیفیت پایین این تصاویر در نمونه‌های اولیه نتوانست جایگاه مناسبی پیدا نماید. دومین مشکل کارهای انجام شده در این زمینه پایین بودن دقت جداسازی در این نوع تشخیص می‌باشد [۱۶]. شناسایی به صورت هوشمند و نرم‌افزاری و براساس جداسازی تمام نواحی منحصر به فرد از تصویر که همان نواحی قرمز و پر حرارت می‌باشد، انجام می‌شود. اگرچه نواحی استخراج می‌شوند اما، به دلیل اینکه تمام نواحی خارج شده‌اند و به دیدن توسط پزشک نیاز دارد، سیستم قادر به جداسازی ناحیه مشخص شده نمی‌باشد یا به عبارت بهتر سیستم فقط حالت تفکیک نواحی پر حرارت را انجام می‌دهد [۱۷].

### روش پیشنهادی

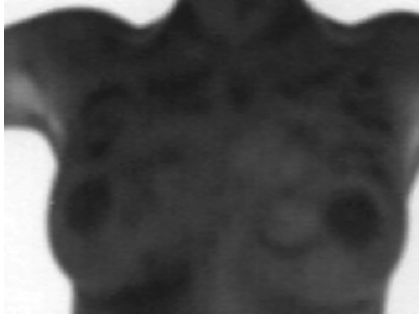
تصاویری که جهت پردازش از دوربین به رایانه منتقل می‌شود، مانند شکل ۲ می‌باشد.



شکل ۴: انواع فرمت‌های تصاویر به دست آمده

باتوجه به نوع تصویر کاربردی، رنگ این تصاویر متفاوت می‌باشد.

همان‌گونه که برای نمونه در شکل ۵ مشخص است، هر نقطه از تصویر دارای دمای بخصوصی می‌باشد که



شکل ۷: تصویر آستانه‌گذاری شده

در این قسمت به دو نوع لبه‌برداری نیاز است. آشکارسازی لبه یکی از عملیات مهم و پرکاربرد در علم پردازش تصویر می‌باشد و معمولاً برای تشخیص لبه‌های یک شیء از بین چند شیء دیگر مورد استفاده قرار می‌گیرد. تغییرات فیزیکی به‌صورت تغییر رنگ و تغییر شدت روشنایی به‌صورت لبه در تصویر نمایان می‌شوند:

۱- لبه‌برداری به‌روش sobel

برای جداسازی اندام فرد از تصویر به این الگوریتم نیاز می‌باشد:

(۲)

$$G_x = \begin{bmatrix} -1 & 0 & +1 \\ -2 & 0 & +2 \\ -1 & 0 & +1 \end{bmatrix} \times A, \quad G_y = \begin{bmatrix} -1 & -2 & -1 \\ 0 & 0 & 0 \\ +1 & +2 & +1 \end{bmatrix} \times A$$

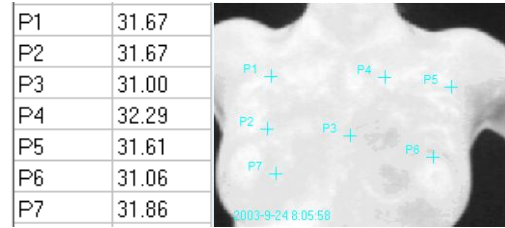
(۳)

$$G = \sqrt{G_x^2 + G_y^2}$$

که A تصویر اولیه و  $G_x$ ,  $G_y$  در راستای افقی و عمودی، تصویر این الگوریتم را اجرا می‌نمایند که خروجی حاصل در شکل ۸ نمایان است.

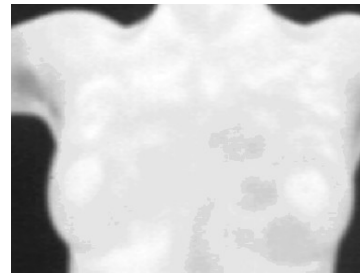


شکل ۸: لبه‌برداری از اندام شخص بیمار در تصویر نمونه‌برداری شده



شکل ۵: دمای نقاط مختلف از بدن

اولین قدم در این روش تشخیص ناحیه پستان و جداسازی آن می‌باشد. به‌همین منظور از تصویر نوع GRAY استفاده می‌کنیم که در شکل ۶ دیده می‌شود.



شکل ۶: تصویر نوع خاکستری

برای انجام پردازش، شدت روشنایی پیکسل‌های تصویر را معکوس می‌نماییم به‌عبارت بهتر شدت روشنایی هر پیکسل را از ۲۵۵ تفریق می‌نماییم. هنوز تصویر به‌اندازه کافی مطلوب نیست زیرا قدرت تفکیک جزئیات، مناسب نمی‌باشد. به‌همین دلیل بایستی تصویر را آستانه‌گیری نماییم که یکی از مهم‌ترین راه‌های بخش‌بندی تصویر می‌باشد و با توجه به تعداد نمونه‌های گرفته‌شده که متجاوز از ۱۸۰ نفر می‌باشند، حدود این آستانه‌گیری در رابطه شماره ۱ حاصل می‌شود:

(۱)

$$g(x,y) = \begin{cases} 0 & \alpha < 30 \\ \alpha & \alpha \geq 30 \end{cases}$$

که در این رابطه  $\alpha$  شدت روشنایی هر پیکسل از تصویر  $g$  می‌باشد و  $(x,y)$  موقعیت مکانی هر پیکسل بر روی تصویر است. نتیجه حاصل از این دو مرحله در شکل ۷ نمایان است.

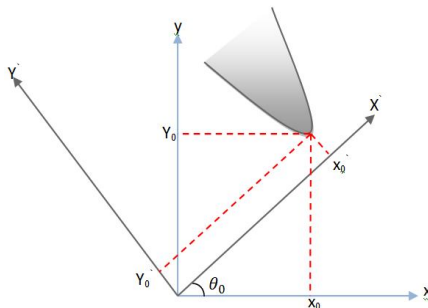
این رابطه یک تساوی برای خط راست در یک سیستم مختصات کارتیزین است که  $a$  و  $b$  پارامترهای خط هستند. تبدیل هاف برای خط از این رابطه استفاده نمی‌کند زیرا خط عمود بر بردار  $X$  دارای مقدار  $a$  بینهایت است که سبب می‌شود فضای پارامتری  $a$  و  $b$  حجم بینهایت داشته باشد. به جای نمایش خط به صورت بالا خط را در فضای پارامتری به صورت رابطه  $\gamma$  نمایش می‌دهند:

$$\rho = x \cdot \cos\theta + y \cdot \sin\theta \quad (7)$$

در این حالت فضای پارامتری شامل  $\rho$  و  $\theta$  است که حجم محدود خواهد داشت. در این تحقیق از دو روش هاف دایروی و سهموی استفاده شد که مزایا و معایب آن‌ها بیان می‌شود.

#### هاف سهموی

مختصات  $X-Y$  تحت دوران با زاویه  $\theta$  مختصات جدید  $X'-Y'$  را حاصل خواهد کرد. (شکل ۱۰)



شکل ۱۰: مختصات هاف سهموی به کار برده شده

رأس سهمی و جهت آن طبق رابطه ۸ و ۹ قابل محاسبه می‌باشد:

(۸)

$$y_0 = \left[ \frac{k_1(x \cos\theta_0 + y \sin\theta_0) + (x \sin\theta_0 - y \cos\theta_0)}{(k_1 \sin\theta_0 - \cos\theta_0)} \right] - \frac{(k_1 \cos\theta_0 + \sin\theta_0)}{(k_1 \sin\theta_0 - \cos\theta_0)} x_0 \quad (9)$$

$$k_1 = \frac{-\sin\theta_0 + \frac{dy}{dx} \cos\theta_0}{2 \left( \cos\theta_0 + \frac{dy}{dx} \sin\theta_0 \right)}$$

می‌توان رابطه سهمی را همانند یک ماسک بر روی تمام پیکسل‌های تصویر لبه‌برداری شده از نوع CANNY پویش نمود. زمانی که پیکسل‌های تصویر تعداد نقاط بیشتری را بر روی معادله سهمی تقاطع داد، به هدفمان که جداسازی ناحیه پستان است، می‌رسیم. نتیجه را می‌توان در شکل ۱۱ مشاهده نمود.

۲- لبه‌برداری به روش canny

از این نوع لبه‌برداری برای استفاده در روش هاف بهره می‌بریم که به صورت الگوی رابطه ۴ می‌باشد:

$$G(x,y) = G_\sigma(x,y) \times A(x,y) \quad (4)$$

(۵)

$$G_\sigma = \frac{1}{\sqrt{2\pi\sigma^2}} \exp\left[-\frac{x^2 + y^2}{2\sigma^2}\right]$$

$$\sigma = 1, 2, 3$$

خروجی حاصل از این الگوریتم در شکل ۹ قابل

مشاهده است.

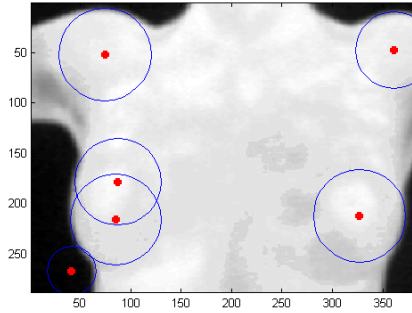


شکل ۹: لبه برداری از اندام‌های داخل تصویر حرارتی

#### تبدیل هاف

در این مرحله برای جداسازی دو ناحیه پستان و تجزیه و تحلیل نتایج لازم است از تبدیل ریاضی هاف استفاده نماییم. یک مشکل رایج در بینایی ماشین تعیین موقعیت، تعداد یا جهت اشیاء خاص در تصویر می‌باشد. به عنوان مثال مشکل می‌تواند تعیین جاده‌های مستقیم در تصاویر هوایی باشد. این مشکل با استفاده از تبدیل هاف برای خطوط قابل حل می‌باشد. اغلب اشیاء مورد علاقه شکل‌هایی غیر از خط دارند مثل دایره، بیضی یا هر شکل دلخواه دیگر. با وجود اینکه پیچیدگی تبدیل هاف با افزایش تعداد پارامترهای مورد نیاز برای توصیف شکل مورد نظر افزایش می‌یابد، تبدیل عادی و عمومی هاف می‌تواند روی هر نوع شکلی استفاده شود. تبدیل هاف به عنوان تبدیل یک نقطه در صفحه  $X-Y$  به فضای پارامتری توصیف می‌شود. فضای پارامتر براساس شکل شیء مورد نظر تعریف می‌شود. یک خط راست که از نقاط  $(x_1, y_1)$  و  $(x_2, y_2)$  عبور می‌کند در صفحه  $X-Y$  با معادله ۶ تعریف می‌شود:

$$y = a \cdot x + b \quad (6)$$



شکل ۱۳: اعمال هاف دایروی بر روی تصویر

در این مرحله نیاز است با استفاده از ریزفاکتورهایی نقصان هاف دایروی کاهش داده شود. به همین منظور برای پیدا کردن دو ناحیه دایروی مطلوب که دو پستان می‌باشد. بایستی مواردی را اجرا کرد: ۱- با استفاده از هاف sobel نواحی دایروی که در خارج از بدن می‌باشد را حذف نمود. ۲- می‌توان با تکنیک‌های برنامه‌نویسی از جمله اسکن دایروی که در ناحیه پایین تصویر می‌باشد به هدف رسید. ۳- با اعمال شرایط هاف دایروی می‌توان اسکن دایره‌ها را در تصویر در یک محدوده شعاعی از دایره قرار داد و غیره.

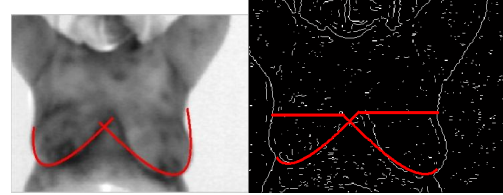
#### الگوی حرارتی

این روش که بیشتر براساس الگوهای به‌دست آمده از نتایج تصویری می‌باشد، طراحی شده است. به عبارت بهتر روشی تجربی می‌باشد. مزیت روشی که ارائه خواهد شد این است که مکمل روش قبل گردد و خطای احتمالی را کاهش دهد. در این روش از تصاویر نوع PALIRON استفاده می‌نماییم. ابتدا تصویر اولیه حرارتی را که متشکل از سه رنگ اصلی rgb باشد، جداسازی و سپس هیستوگرام مربوط به هر رنگ را رسم می‌نماییم که حاصل را می‌توان در شکل ۱۴ مشاهده نمود.

براساس هیستوگرامی که از تمام نمونه‌های آزمایشی حاصل شد و با توجه به شدت روشنایی که نواحی مشکوک (اعم از سرطانی، فیبروم و...) ایجاد می‌کند، بایستی تصاویر PALIRON را براساس رابطه ۱۳ تغییر

دهیم.

$$H(x, y) = \begin{cases} 1 & \text{if } R_{T(x,y)} > 100 \quad G_{T(x,y)} < 20 \quad B_{T(x,y)} < 20 \\ 0 & \text{else} \end{cases} \quad (13)$$



شکل ۱۱: شناسایی ناحیه پستان به کمک تبدیل هاف سهموی و عینیت در عدم تقارن

همان‌طور که ملاحظه می‌شود، هاف سهموی از دقت بالایی برخوردار می‌باشد که حتی در این روش می‌توان عدم تقارن را به‌وضوح دید. اما، مشکل این است که مدت زمان پیمایش در تصویر برای سهمی مطلوب، نسبتاً بالا است که استفاده از این تکنیک عاقلانه نیست.

#### تبدیل هاف دایروی

هاف دایروی اگرچه دارای دقت پایین‌تری می‌باشد، اما دارای سرعت اجرای بالاتری نسبت به هاف سهموی است که قابلیت آن را می‌توان با برنامه‌نویسی بهتر افزایش داد. دایره در مختصات کارتزین به‌صورت رابطه ۱۰ بیان می‌شود:

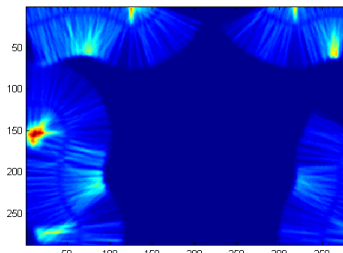
$$r^2 = (x - a)^2 + (y - b)^2 \quad (10)$$

دایره در مقایسه با خط، در فضای پارامتری راحت‌تر بیان می‌شود زیرا پارامترهای دایره می‌تواند مستقیم به فضای پارامتری ارسال شود. در رابطه بالا a و b مختصات مرکز دایره در راستای محورهای X و Y است و r شعاع دایره می‌باشد. نمایش پارامتری رابطه ۱۰ به‌صورت زیر است:

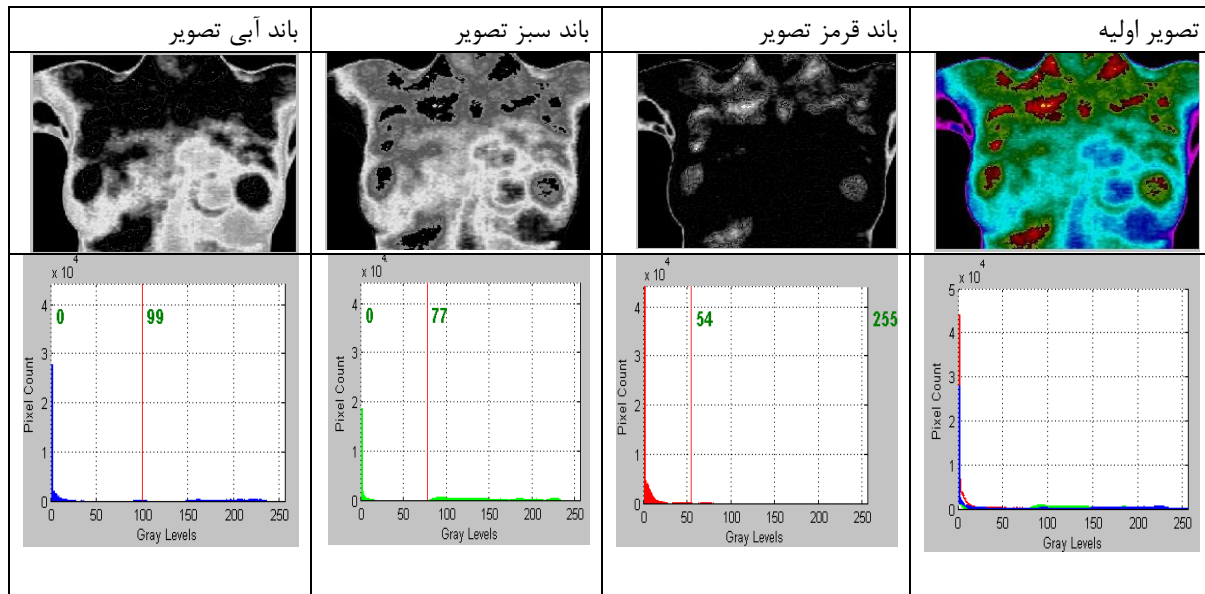
$$x = r + a \cdot \cos\theta \quad (11)$$

$$y = r + b \cdot \sin\theta \quad (12)$$

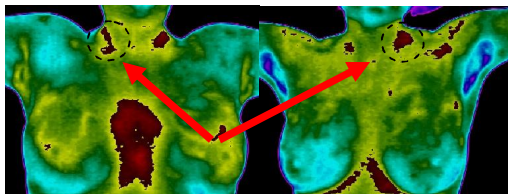
حال این تبدیل را بر روی تصویر لبه‌برداری شده اعمال می‌نماییم که نتایج حاصل را می‌توان در اشکال ۱۲ و ۱۳ مشاهده نمود.



شکل ۱۲: آرایه‌های انباشت از تبدیل هاف دایروی



شکل ۱۴: باند رنگی تصاویر حرارتی بر مبنای rgb



شکل ۱۶: کالیبره کردن دوربین در هنگام تصویر برداری بر مبنای شاهرگ گردن

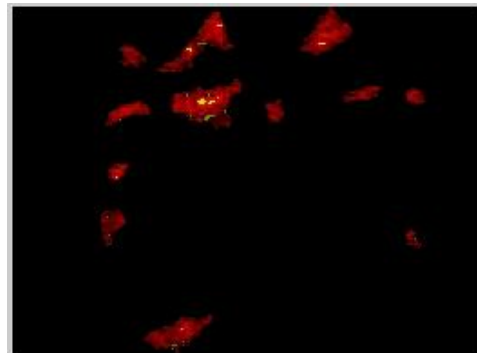
مراحلی که بایستی انجام داد به ترتیب عبارتند از:

- ۱- مشخص نمودن ناحیه پستان به کمک هاف دایروی
- ۲- جداسازی اندام شخص با استفاده از لبه برداری sobel
- ۳- عبور کل تصویر از رابطه فیلتر ارائه شده در این روش
- ۴- عبور قسمت جداسازی شده به کمک مرحله ۱ از فیلتر ۵- محاسبه مساحت ناحیه شاهرگ که در بالاترین نقطه از تصویر عبور داده شده از فیلتر وجود دارد ۶- اگر ناحیه مشکوک حاصل از مرحله ۴ وجود نداشت، غیر سرطانی می باشد در غیر این صورت بایستی مساحت ناحیه به وجود آمده با مساحت ناحیه شاهرگ مقایسه گردد اگر بیشتر باشد سرطانی می باشد در غیر این صورت سرطانی نیست.

#### دسته بندی کردن تصاویر به روش K- Means

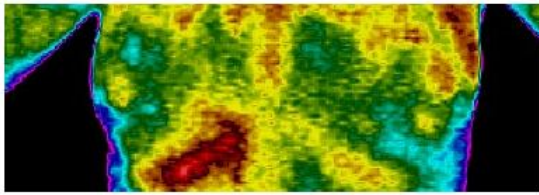
گاهی نیاز است برای نظارت بهتر بر بیماری پزشک نیز قادر به مشاهده و تفکیک تصاویر باشد. در این مرحله براساس روش ارائه شده این مشاهده و نظارت را برای پزشک آسان خواهیم نمود. الگوریتم K-means در دهه

تصویر حاصل از رابطه ۱۳ در شکل ۱۵ نمایش داده شده است.



شکل ۱۵: جداسازی نواحی مشکوک از تصویر به صورت اتوماتیک

اما، این تصویر نواحی زیادی را مشخص نموده است که مفید نمی باشد. به همین منظور بایستی مواردی اجرا گردد. یکی از مهم ترین نکاتی که در این آزمایش ها به دست آمد، این است که برای عکس برداری، ناحیه شاهرگ گردن را به عنوان شاخص قرار دهیم همان طور که در تصاویر ۱۶ مشخص شده اند، به عبارت بهتر از این ناحیه هم به عنوان کالیبره کردن برای تصویر برداری در جهت انجام تصویری واضح و هم در جهت دقت در تشخیص می توان استفاده نمود.



شکل ۱۷: جداسازی نواحی متشکل از دو پستان به‌طور اتوماتیک برای مرحله کلاستر بندی

ابتدا فضای رنگی RGB را به مدل فضای رنگی  $L^*a^*b$  تغییر می‌دهیم. فضای  $L^*a^*b$  شامل یک لایه تابندگی  $L^*$ ، یک لایه رنگ‌پذیری  $a^*$  (که نشان می‌دهد در کجا رنگ در امتداد محور قرمز سبز قرار می‌گیرد) و یک لایه رنگ‌پذیری  $b^*$  (که نشان می‌دهد در کجا رنگ در امتداد محور آبی زرد قرار می‌گیرد) می‌شود. که مقادیر این مدل به‌صورت رابطه ۱۵ می‌باشد [۲۲]:

$$+0.1784BW=0.4303R+ 0.3416G \quad (15)$$

$$Y=0.2219R + 0.7068G+0.0713B$$

$$Z =0.0202R+ 0.1296G+0.9393B$$

که:

$$L^* = 116 \left( h \left( \frac{Y}{Y_s} \right) \right) - 16 \quad (16)$$

$$a^* = 500 \left( h \left( \frac{W}{W_s} \right) \right) - h \left( \frac{Y}{Y_s} \right)$$

$$b^* = 200 \left( h \left( \frac{Y}{Y_s} \right) - h \left( \frac{Z}{Z_s} \right) \right)$$

که  $Y_s$ ،  $W_s$  و  $Z_s$  ضریب‌های محرک استاندارد می‌باشند و

$$h(q) = \sqrt[3]{q} \quad q > .008856 \quad (17)$$

$$h(q) = 7.787q + \frac{16}{116} \quad q \leq .008856$$

با توجه به تعداد کلاسترهایی که انتخاب می‌کنیم، رنگ‌بندی آن‌ها متناسب با تعداد کلاسترها تغییر می‌نماید.

### یافته‌ها

طبق روش عدم تقارن، تصویری که به‌عنوان نمونه وارد سیستم نرم افزاری شده است برای فرد سالم مانند شکل ۱۸ می‌باشد که مساحت دو ناحیه جداسازی شده یکنواخت می‌باشد.

۱۹۶۰ مطرح شد (Mac-Queen) و برای بسیاری از مسائل تشخیص الگو به‌کار رفت [۱۸ و ۱۹]. تقسیم‌بندی رنگی تصاویر مادون قرمز از پستان چندین مزیت دارد از جمله شناسایی موارد غیر عادی که به‌واسطه تحقیقات بالینی بسیاری تأیید شده است [۱۰ و ۲۰]. بنابراین تقسیم‌بندی رنگی پستان‌های چپ و راست به‌طور جداگانه به شناسایی و تعیین میزان خطرناکی تومور کمک خواهد کرد [۲۱]. ناهنجاری‌های نامتقارن را می‌توان با مقایسه ویژگی‌های استخراج شده از خوشه یا دسته‌های متناظر پستان‌های چپ و راست مشخص نمود.  $N$  تعداد نقطه داده را به  $K$  تعداد زیر مجموعه گسسته  $S_j$  تقسیم می‌کند، به‌طوری‌که  $j=1,2,\dots,K$ : این تکنیک بر مبنای به حداقل رساندن تابع هدف می‌باشد که به‌صورت رابطه ۱۴ می‌باشد:

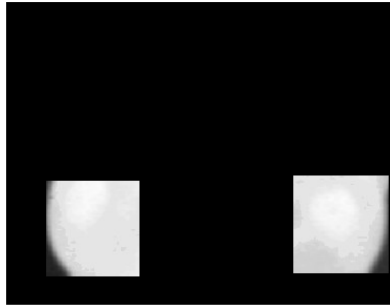
$$J = \sum_{i=1}^n \sum_{n \in S_j} \|x_n - \mu_j\|^2$$

که  $x_n$  برداری است که نشان‌دهنده نقاط داده  $n$  ام در  $S_j$  می‌باشد و  $\mu_j$  شبه مرکز هندسی نقاط داده است. این الگوریتم شامل ۲ مرحله می‌باشد: ۱- انتخاب عدد خوشه  $K$ ، ۲- به‌کار بردن خوشه‌بندی  $k$ -means برای تصویر.



این الگوریتم با یک پارتیشن تصادفی اولیه شروع به‌کار می‌کند و سعی می‌نماید که هر نمونه را به یک کلاستر نسبت دهد. این کار بر این اساس که هر نمونه به کدامیک از عناصر مرکزی کلاسترها شبیه‌تر می‌باشد، انجام می‌شود و آن نمونه را به آن کلاستر نسبت می‌دهد. در مرحله بعد عناصر مرکزی جدید هر کلاستر محاسبه می‌شود و جایگزین مرکزی قبلی می‌شود. حال دوباره سعی می‌کنیم نمونه‌ها را با مراکز جدید بسنجیم و آن‌ها را به کلاسترهای مربوطه جدید دوباره نسبت می‌دهیم. این عملیات آن‌قدر ادامه پیدا می‌کند تا به یک معیار همگرایی برسیم. این معیار همگرایی می‌تواند این باشد که دیگر نتوانیم یک نمونه را از یک کلاستر به کلاستر دیگر نسبت دهیم و یا اینکه بعد از چند مرحله کاهش خطای مربعی غیر محسوس باشد. در این حالت الگوریتم متوقف می‌شود. در ابتدا قسمت دو ناحیه پستان را که به‌واسطه مرحله ۱ شناسایی نموده‌ایم، جداسازی می‌نماییم (شکل ۱۷).

نماییم، نتایجی همانند شکل ۱۹ را برای این فرد مشاهده خواهیم نمود.

اگر نمونه‌های دیگر را وارد سیستم نرم افزاری کنیم و این بار به کمک روش الگوریتم حرارتی تصویر را بررسی

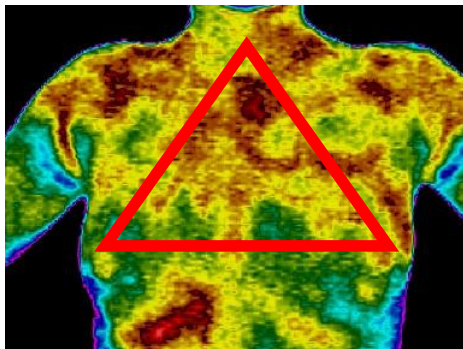


شکل ۱۸: جداسازی پستان‌ها از تصویر حرارتی

		
ناحیه‌ای که سیستم در تشخیص از پستان سمت راست تصویر خارج نموده	ناحیه‌ای که سیستم در تشخیص از پستان سمت چپ تصویر خارج نموده	تصویر اولیه

شکل ۱۹: جداسازی اتوماتیک ناحیه مشکوک در پستان بر مبنای شاهرگ گردن

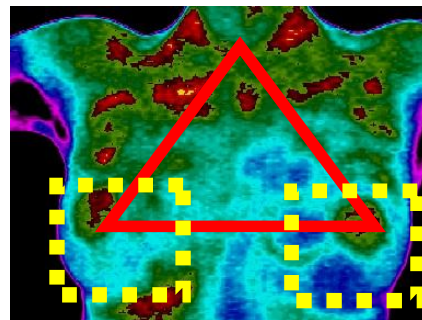
است. مانند شکل ۲۱ که در تشخیص دچار عارضه سرماخوردگی می‌باشند.



شکل ۲۱: عارضه سرماخوردگی در بیمار

نکته دیگری که در سیستم بایستی در نظر گرفته شود، قسمت‌هایی است که به دلیل پوشش خانم‌ها در قسمت زیر پستان‌ها از حرارت قابل توجهی برخوردار می‌باشد همان‌طور که در تصویر ۲۲ مشخص گردیده است. در نهایت برای کلاستر بندی می‌توانیم با روش  $k$ -means تصاویر را مورد بررسی قرار دهیم که برای نمونه

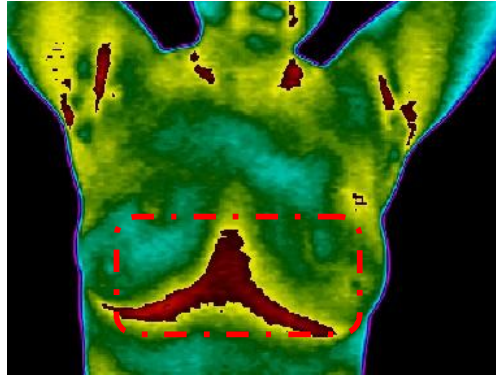
نکاتی که در این روش پیشنهادی براساس آزمایش‌های حاصله بایستی به آن‌ها دقت نمود:  
۱- هر ناحیه مشکوک که دارای رنگ قرمز می‌باشد اصولاً سرطانی نیست بر این اساس الگویی طراحی شده است. در این الگو تصویر به صورت یک مثلث در نظر گرفته شده است که در شکل ۲۰ قابل مشاهده می‌باشد.



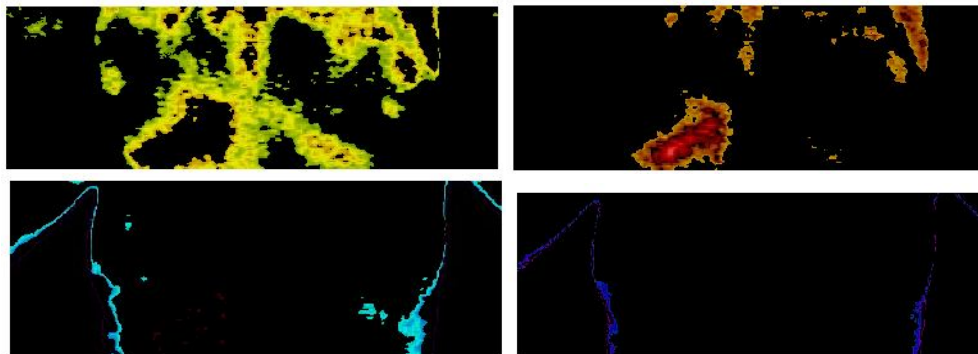
شکل ۲۰: جداسازی نواحی غیر مشکوک بر مبنای مثلث حرارت براساس این دسته‌بندی نواحی مشکوکی که در ناحیه مثلث قرار می‌گیرند، بیشتر از نظر مجاری تنفسی بایستی در نظر گرفته شوند که این الگو در سیستم تعریف شده

برخوردار می‌باشند. نواحی مشکوک به حرارت بالا و احیاناً سرطانی به صورت متمایز شده برای پزشک قابل مشاهده می‌باشد.

در شکل ۲۳ چهار کلاستر برای تصویر نمونه انتخاب شده است. در شکل می‌توان به دقت مشاهده نمود که چه قسمت‌هایی از بافت پستان با توجه به رنگ‌ها و کلاس‌بندی که صورت گرفته است از حرارت مخصوصی



شکل ۲۲: بی‌توجهی پزشک به نقاط معمول حرارتی



شکل ۲۳: کلاستر کردن تصویر حرارتی بر مبنای ۴ کلاستر

از سرطان‌های شایع است و در صورتی که به موقع تشخیص داده شود، به راحتی قابل درمان می‌باشد. در تحقیقات گذشته روش‌های مختلف هوشمندانه شده‌ای در جهت تحقق یک مدل ریاضی برای طبقه‌بندی الگوهای سرطانی انجام گرفته است اما، تاکنون هیچ مدلی نتوانسته است به طور دقیق تمام الگوهای سرطانی را طبقه‌بندی نماید و به عبارتی در بهبود روش‌های قبلی گام نهاده‌اند. در روش ارائه شده سعی شده است برای طبقه‌بندی از روش نوین تصویربرداری حرارتی برای بالابردن قدرت تشخیص و همچنین افزایش دقت طبقه‌بندی استفاده شود. در تصویربرداری با روش بررسی صورت گرفته چون علاوه بر عدم تقارن از دو مکانیسم الگوی حرارتی و کلاستر بندی فازی استفاده شده است، قدرت تشخیص توده‌های سرطانی در بافت پستان افزایش یافته است. عدم تابش پرتوهای مضر یکی از مزیت‌های مهم این روش می‌باشد.

مهم‌ترین مشخصه این روش پیشنهادی نسبت به روش‌های حرارتی قبلی، هوشمندانه شدن این تشخیص می‌باشد به طوری که اگر در تصویر شناسایی الگوی حرارتی دقت نمایید، سیستم فقط قسمتی از ناحیه مشکوک در داخل پستان را جداسازی می‌نماید که با توجه به مساحت شاهرگ می‌باشد. شاخصه مهم دیگر این تحقیق فراهم نمودن قدرت تشخیصی پزشک جهت استفاده از روش کلاستر بندی فازی می‌باشد.

### نتیجه‌گیری

تشخیص به موقع سرطان پستان یکی از مهم‌ترین مسائلی است که محققان همیشه در پی آن بوده‌اند. با توجه به هزینه‌های بالای درمان و گسترش بیماری بین بانوان، شناسایی به موقع این عارضه گام مهمی در کاهش عوارض اجتماعی و سلامتی جامعه خواهد بود. سرطان پستان یکی

بهینه‌سازی شده برای رسیدن به بهترین عامل تشخیص می‌تواند برای تحقیقات بعدی پیشنهادهای خوبی باشد.

استفاده از معادلات آماری برای محاسبه و تشخیص عدم تقارن و همچنین استفاده از الگوریتم‌های

## References

1. <http://www.crc.ir>
2. <http://www.icbc.ir>
3. <http://www.cancer.org>
4. Hay GA. Medical Image: Formation, Perception and Measurement. The Institute of Physics and John Wiley & Sons, 1976.
5. Watmough DJ. The role of thermo graphic imaging in breast screening, discussion by cr hill. In Medical Images: formation, perception and measurement 7th L H Gray Conference: Medical Images.
6. Keyserlingk JR, Ahlgren PD, Yu E, Belliveau N, Yassa M. Functional infrared imaging of the breast. IEEE Engineering in Medicine and Biology 2000; 30-41.
7. Gautherie M. Atlas of breast thermography with specific guidelines for examination and interpretation (Milan, Italy: PAPUSA) 1989.
8. Ng EYK, Ung LN, Ng FC, Sim LSJ. Statistical analysis of health and malignant breast thermography. Journal of Medical Engineering and Technology 2001; 25(6): 253-63.
9. Ng EYK, Kee EC. Advanced integrated technique in breast cancer thermography. Journal of Medical Engineering & Technology 2007; 32(2): 103-14.
10. Qi H, Kuruganti PT, Snyder WE. Detecting breast cancer from thermal infrared images by asymmetry analysis, biomedical engineering handbook. CRC, Boca Raton, 2006: 1-27.
11. Keith, LG, Oleszczuk JJ, Laguens M. Circadian rhythm chaos: A new breast cancer marker. International Journal of Fertility and Women's Medicine 2001; 46: 238-47.
12. Koay J, Herry CH, Frize M. Analysis of Breast Thermography with Artificial Neural Network, In Proceedings 26th IEEE EMBS Conf., San Francisco, CA, USA, 2004; 1159-62.
13. Diakides NA. New developments in low cost infrared imaging systems, Eur J Thermol 1997; 7(4): 213-5.
14. White T, Marshall C, Butler N. Uncooled infrared sensor with digital focal plane array for medical applications, in Proc. 18<sup>th</sup> International Conference of IEEE Engineering in Medicine and Biology Society, Amsterdam, 1996: 1062. ISBN 90-9010005-9 [CD-ROM], SOE 9609001.
15. <http://www.breastthermography.com>
16. Kuruganti QIH, Phani T. Detecting Breast Cancer from Thermal Infrared Images by Asymmetry Analysis, Medicine and Medical Research, 2003.
17. Umadevi V, Raghavan SV, Jaipurkar S. Interpreter for Breast Thermogram Characterization' Biomedical Engineering and Sciences (IECBES), IEEE EMBS Conference on 2010: 150-4.
18. Bezdek JC. Pattern recognition with fuzzy objective function algorithms. Plenum, New York, 1981.
19. <http://mathworld.wolfram.com/K-Means> Clustering Algorithm. Html (last accessed Aug. 2008).
20. Frize M, Herry C, Scales N. Processing thermal images to detect cancer and assess pain, Proc of the 4th Annual IEEE Conf on Information Technology Application in Biomedicine, UK 2003: 234-7.
21. Wu MN, Lin CC, Chang CC. Brain tumor detection using color based K-means clustering, Intelligent Information Hiding and Multimedia Signal Processing, 3rd Int. Conf., Washington, DC, USA 2007; 2: 245-50.
22. Connolly C, Fliess T. A study of efficiency and accuracy in the transformation from RGB to CIELAB color space. IEEE Transactions on Image Processing 1997; 6:71046-8, doi: 10.1109/83.597279.