

## تومور فیلودس پستان: گزارش موارد و مروری بر متون

هدی تفضلی هرندی: گروه پژوهشی بیماری‌های پستان، مرکز تحقیقات سرطان پستان، جهاد دانشگاهی، تهران، ایران  
 آسیه الفت بخش\*: گروه پژوهشی بیماری‌های پستان، مرکز تحقیقات سرطان پستان، جهاد دانشگاهی، تهران، ایران  
 پریسا حسین‌پور: مرکز تحقیقات سرطان پستان، جهاد دانشگاهی، تهران، ایران  
 نکتتم بهشتیان: گروه پژوهشی بیماری‌های پستان، مرکز تحقیقات سرطان پستان، جهاد دانشگاهی، تهران، ایران  
 رباب انبیاپی: مرکز تحقیقات سرطان پستان، جهاد دانشگاهی، تهران، ایران  
 عصمت‌السادات هاشمی: گروه پژوهشی بیماری‌های پستان، مرکز تحقیقات سرطان پستان، جهاد دانشگاهی، تهران، ایران

### چکیده

**مقدمه:** تومورهای فیلودس پستان تومورهایی از جنس بافت فیبروپیتلیال هستند و کمتر از ۱٪ کل تومورهای پستان را تشکیل می‌دهند. مشخصه تومور فیلودس پستان توده قابل لمس، رشد سریع تومور و سایز بزرگتر از ۲ سانتی‌متر است. هیستولوژی این تومور می‌تواند از تومور خوش‌خیم تا سارکوم بدخیم متفاوت باشد. به دلیل موارد اندک این نوع تومور، مطالعات محدود در زمینه مشخصات کلینیکوپاتولوژیک آن وجود دارد. هدف از این مطالعه گزارش موارد تشخیص داده شده تومور فیلودس در پژوهشکده سرطان پستان و مروری بر متون در زمینه روش‌های تشخیص و درمان آن بود.

**روش بررسی:** در این مطالعه گذشته‌نگر، اطلاعات مربوط به بیماران از داده‌های موجود در آزمایشگاه پاتولوژی پژوهشکده سرطان پستان استخراج گردید. بیماران با پاتولوژی تومور فیلودس مورد بررسی قرار گرفتند. این بیماران از نظر مشخصات دموگرافیک، بالینی، هیستوپاتولوژیک و درمانی ارزیابی شدند. داده‌ها با استفاده از آمار توصیفی (میانگین و انحراف معیار) و توسط نرم‌افزار SPSS 19 مورد تجزیه و تحلیل قرار گرفتند.

**یافته‌ها:** در فاصله سال‌های ۱۳۹۰ تا ۱۳۹۴ مجموعاً ۱۶ بیمار در پژوهشکده سرطان پستان با تشخیص تومور فیلودس تحت درمان قرار گرفتند. میانگین سنی بیماران  $43 \pm 10/78$  سال بود (دامنه ۵۸-۲۱) و جنسیت همه بیماران مونث بود. شکایت اصلی ۱۲ بیمار (۷۵٪) احساس توده، ۲ بیمار (۱۲/۵٪) احساس درد و ۲ بیمار (۱۲/۵٪) هم‌زمان احساس توده و درد بود. در ۱۲ بیمار (۷۵٪) توده در پستان راست و در ۴ بیمار (۲۵٪) توده در پستان چپ بود. میانگین سایز تومور  $4/7$  سانتی‌متر بود (دامنه ۱ تا  $10/5$  سانتی‌متر). پاتولوژی پس از جراحی در ۵ بیمار (۳۳/۳٪) فیبروآدنوما فیلودس، در ۵ بیمار (۳۳/۳٪) فیلودس خوش‌خیم، در ۳ بیمار (۲۰٪) فیلودس بدخیم، در ۱ بیمار (۶/۷٪) فیبروآدنوما و در ۱ بیمار (۶/۷٪) کارسینوم دیسپلاستیک بود. پرتودرمانی پس از جراحی در ۴ بیمار انجام شده بود. میانگین زمان پیگیری بیماران ۱۳ ماه بود.

**نتیجه‌گیری:** تومورهای فیلودس، توده‌هایی نادر هستند که طیفی از خوش‌خیم تا بدخیم داشته و به طور بالقوه مهاجم هستند. اکسیزیون موضعی وسیع با حاشیه حداقل ۱ سانتی‌متر درمان ارجح است. پرتودرمانی می‌تواند از عود بیماری جلوگیری کند.

**واژه‌های کلیدی:** تومور فیلودس، سیستو سارکوما، پستان.

\* نشانی نویسنده پاسخگو: تهران، میدان ونک، ابتدای خیابان گاندی جنوبی، شماره ۱۴۶، مرکز تحقیقات سرطان پستان، آسیه الفت بخش.

نشانی الکترونیک: Folfatbakhsh@yahoo.com

## مقدمه

تومورهای فیلودس ۳-۲٪ از تومورهای فیبروپیتلیال پستان و کمتر از ۱٪ از کل تومورهای پستان را تشکیل می‌دهند. میان سنی زنان مبتلا ۴۹-۴۵ سال است (۲۰۱). انسیدانس سالانه این تومور در ایالات متحده، ۲/۱ مورد به ازای هر یک میلیون زن گزارش شده است. این تومورها در نژاد سفید آمریکای لاتین نسبت به نژاد آسیایی و آفریقایی شیوع بیشتر دارند (۳). تفاوت این تومورها با فیبروآدنوم بر مبنای بیشتر بودن میتوز و سلولاریته استروما، پلئومورفیسم بیشتر سلول‌ها و حاشیه تراوشی آنها می‌باشد (۲). این تومورها در تعداد بسیار کمی از مردان که دارای زمینه ژنیکوماستی هستند نیز ممکن است دیده شوند (۴). در سال ۱۸۳۸ این تومورها برای اولین بار توسط ژوهانسون مولر به نام تومورهای سیستم سارکوما نام‌گذاری شد که همین نام موجب گمراه کردن سایرین از نظر ویژگی‌های هیستوپاتولوژیک این تومور گردید، زیرا همه تومورهای فیلودس سارکوم نیستند (۵).

علایم بالینی تومور فیلودس شامل: توده قابل لمس، رشد سریع تومور، سایز بزرگتر از ۲ سانتی‌متر است و سونوگرافی معمولا نشان‌دهنده توده مشابه فیبروآدنوما است. در ماموگرافی، اغلب تومورهای فیلودس حدود مشخص داشته و به شکل گرد و یا لوبوله می‌باشند و بعضا یک علامت هاله در اطراف توده وجود دارد. کلسیفیکاسیون وجود ندارد، علایم ثانویه بدخیمی مانند پری فوکال ادما، ضخامت پوست و رتراکسیون نیپل نیز وجود ندارد. در سونوگرافی توده‌های هایپواکو با حدود مشخص گرد یا بیضی و یا لوبوله هستند. گاهی تومور با حاشیه اکوژن احاطه می‌شود و اکثرا اکوی توده یک دست در سونوگرافی یکنواخت نیست. علاوه بر این، در اغلب موارد تشدید صوتی خلفی دارند ولی سایه خلفی دیده نمی‌شود. در حال حاضر هیچ معیار بالینی قابل اعتمادی برای تمایز فیبروآدنوما از تومورهای فیلودس خوش‌خیم و بدخیم وجود ندارد (۱،۶).

MRI پستان روش مفیدی در تشخیص تومور فیلودس خوش‌خیم از بدخیم است که هم بر اساس خصوصیات مورفولوژیک و هم دینامیک توده است. این خصوصیات شامل وجود چربی، خونریزی یا نکروز می‌تواند باشد. آسپیراسیون سوزنی قابل اعتماد نیست و بیوپسی با سوزن ضخیم (CNB) ۹۳٪ ارزش اخباری منفی و ۸۳٪ ارزش

اخباری مثبت دارد و لذا فقط بررسی هیستوپاتولوژیک کل توده از نظر افتراق تومور فیلودس از فیبروآدنوم قابل اعتماد است.

شانس عود موضعی در تومور فیلودس ۲۰٪ است و معمولا در ۲ سال اول اتفاق می‌افتد. جراحی با حاشیه کافی مهمترین عامل پیشگیری کننده از عود است زیرا تومور عودکننده گرید بالاتری نسبت به تومور اولیه دارد. در مطالعه chen و همکاران در بیماران با حاشیه مثبت ۴۶٪ در مقابل ۸٪ برای حاشیه منفی شانس عود وجود داشت. همچنین نماهای هیستولوژیک مانند سلولاریته استروما، رشد زیاده از حد استروما، آتیپی استروما میزان میتوز با متاستاز ارتباط دارد (۸). متاستاز به غدد لنفاوی تنها در ۱۰٪ موارد اتفاق می‌افتد و تنها در این مورد اندیکاسیون لنفادنکتومی وجود دارد (۷).

به دلیل موارد اندک این نوع تومور، مطالعات محدود در زمینه مشخصات کلینیکوپاتولوژیک تومور فیلودس وجود دارد. لذا هدف از این مطالعه گزارش موارد تشخیص داده شده تومور فیلودس در پژوهشکده سرطان پستان و مرور خصوصیات روش‌های تشخیصی و درمانی این تومورها بود.

## مواد و روش‌ها

در یک مطالعه گذشته‌نگر، اطلاعات مربوط به بیماران از داده‌های موجود در آزمایشگاه پاتولوژی پژوهشکده سرطان پستان استخراج گردید. بیماران با پاتولوژی فیلودس مورد بررسی قرار گرفتند. این بیماران از نظر مشخصات دموگرافیک، بالینی، هیستوپاتولوژیک و درمانی ارزیابی شدند.

داده‌ها با استفاده از آمار توصیفی (میانگین و انحراف معیار) توسط نرم افزار SPSS 19 مورد تجزیه و تحلیل قرار گرفتند.

## یافته‌ها

در فاصله سال‌های ۱۳۹۰ تا ۱۳۹۴ مجموعاً ۱۶ بیمار در پژوهشکده سرطان پستان با تشخیص اولیه تومور فیلودس تحت درمان قرار گرفتند. میانگین سنی بیماران ۴۳±۱۰/۷۸ سال بود (دامنه ۵۸-۲۱) و جنسیت همه بیماران مونث بود. شکایت اصلی ۱۲ بیمار (۷۵٪) احساس توده، ۲ بیمار (۱۲/۵٪) احساس درد و ۲ بیمار (۱۲/۵٪) هم‌زمان احساس توده و درد داشتند. در ۱۲ بیمار (۷۵٪)

توده در پستان راست و در ۴ بیمار (۲۵٪) توده در پستان چپ بود. میانگین سائز تومور ۴/۷ سانتی‌متر بود (دامنه ۱ تا ۱۰/۵ سانتی‌متر). تشخیص اولیه در ۲ بیمار (۲۲/۲٪) فیبروآدنوما یا فیلودس تومور، در ۱ بیمار (۱۱/۱٪) فیلودس خوش‌خیم، در ۳ بیمار (۳۳/۳٪) فیلودس بدخیم و در ۳ بیمار (۳۳/۳٪) فیبروآدنوما بود که توسط بیوپسی سوزنی ضخیم بدست آمده بود. اکسیزیون موضعی وسیع در ۸ بیمار (۱/۵۷٪) و ماستکتومی در ۶ بیمار (۴۲/۹٪) انجام شده بود. پاتولوژی پس از جراحی در ۶ بیمار فیبروآدنوما فیلودس، در ۵ بیمار تومور فیلودس خوش‌خیم، در ۳ بیمار فیلودس بدخیم و در ۱ بیمار

کارسینوم دیسپلاستیک بود. در مجموع ۳ بیمار از ۹ بیمار با پاتولوژی تومور فیلودس، مبتلا به فیلودس بدخیم بودند (۳۳/۳٪). یکی از بیماران با بیوپسی فیلودس خوش‌خیم علی‌رغم توصیه به جراحی از انجام آن امتناع ورزیده بود. پرتودرمانی پس از جراحی در ۴ بیمار انجام شده بود. میانگین زمان پیگیری بیماران تا زمان انجام مطالعه ۱۳ ماه بود. خصوصیات بیماران در جدول شماره ۱ نشان داده شده است.

در جدول شماره ۲ نتایج پاتولوژی بیوپسی و جراحی بیماران به تفکیک نشان داده شده و موارد عود کننده و پرتودرمانی شده نیز مشخص شده‌اند.

جدول ۱: خصوصیات بالینی و پاتولوژی بیماران

بیماران (N=16)	تعداد/ میانگین و انحراف معیار	درصد
سن (سال)	۴۳±۱۰/۷۸ (۲۱-۵۸)	
محل تومور		
پستان راست	۱۲	۷۵٪
پستان چپ	۴	۲۵٪
سائز توده (سانتی‌متر)	۴/۷ (۱-۱۰/۵)	
پاتولوژی CNB		
فیبروآدنوما فیلودس	۱	۱۱/۲٪
فیلودس خوش‌خیم	۲	۲۲/۲٪
فیلودس بدخیم	۳	۳۳/۳٪
فیبروآدنوما	۳	۳۳/۳٪
پاتولوژی پس از جراحی		
فیبروآدنوما فیلودس	۵	۳۳/۳٪
فیلودس خوش‌خیم	۶	۴۰٪
فیلودس بدخیم	۳	۲۰٪
کارسینوم دیسپلاستیک	۱	۶/۷٪

## گزارش بیماران عود کرده

## مورد ۱:

بیمار خانم ۴۱ ساله با شکایت احساس وجود توده و درد در پستان راست به کلینیک بیماری‌های پستان مراجعه کردند. نتیجه ماموگرافی که در سال ۹۰ انجام داده بود BIRADS:3 و در بیوپسی همان سال تومور فیلودس (مشکوک به بدخیم) گزارش شده بود. پاتولوژی بیوپسی اکسیزیونال تومور فیلودس بدخیم‌گزارش شد و گیرنده استروژن، پروژسترون، BCL-2، منفی و CD34، P53،

S100 مثبت و Ki67 ۷٪ بود. اولین عود در سال ۹۱ و عود مجدد در سال ۹۲ اتفاق افتاد که نهایتاً پس از انجام ماستکتومی نتیجه پاتولوژی فیلودس خوش‌خیم گزارش شد. بیمار تحت ۱۰ جلسه پرتودرمانی قرار گرفت و در پیگیری به عمل آمده پس از یک سال، علائم عود گزارش نشد.

## مورد ۲:

بیمار خانم ۴۲ ساله مجرد که در سال ۹۲ با شکایت احساس توده در پستان راست مراجعه کرده بود. در

جدول ۲: نتایج پاتولوژی بیوپسی و جراحی بیماران به تفکیک

کد	پاتولوژی بیوپسی	پاتولوژی جراحی	پرتودرمانی	عود موضعی
۱	فیروآدنوما	فیبروآدنوما فیلودس		
۲	-	فیلودس خوش خیم		
۳	فیبروآدنوما فیلودس	فیلودس خوش خیم	✓	✓
۴	-	فیبروآدنوما فیلودس		
۵	-	فیبروآدنوما فیلودس		
۶	فیلودس خوش خیم	-		
۷	-	فیبروآدنوما فیلودس		
۸	فیبروآدنوما فیلودس	فیبروآدنوما		
۹	فیبروآدنوما	فیلودس خوش خیم	✓	✓
۱۰	فیلودس بدخیم	فیلودس خوش خیم		
۱۱	فیلودس خوش خیم	فیلودس خوش خیم		
۱۲	فیلودس بدخیم	کارسینوم دیسپلاستیک	✓	
۱۳	-	فیلودس خوش خیم		
۱۴	فیبروآدنوما	فیلودس بدخیم		
۱۵	فیلودس بدخیم	فیلودس بدخیم	✓	
۱۶	فیلودس بدخیم	فیلودس بدخیم		

### مورد ۳:

بیمار خانم ۴۳ ساله متاهل که با شکایت احساس توده در پستان راست به کلینیک بیماری‌های پستان مراجعه کرده بود. در ماموگرافی انجام شده در سال ۹۰ توده‌های رادیوپاک با کلسیفیکاسیون خوش خیم ۸\*۱۰ و ۱۸\*۳۰ میلی‌متر مشاهده شد. در معاینه توده متحرک با اندازه بزرگتر از ۵ سانتی‌متر با سطح منظم در نیمه بالایی پستان لمس می‌شد. با تشخیص اولیه فیبروآدنوم توسط جراح دو توده چسبیده به هم اکسیزیون شدند. در بررسی میکروسکوپی، پرولیفراسیون استرومای بافت پستان با ساختار فشرده مجاری، قرارگیری عمودی سلول‌های استرومال نسبت به عناصر اپیتلیال و برآمدگی‌های برگری شکل مشاهده شده بود. تشخیص نهایی، فیبروآدنوما-فیلودس بود. ماموگرافی ۳ ماه پس از جراحی BIRADS:3 و در سونوگرافی توده‌های متعدد با حدود مشخص به نفع فیبروآدنوما در هر دو پستان و ناحیه هایپو

بررسی‌های تصویربرداری در ماموگرافی BIRADS:0 و در سونوگرافی توده هتروژن با حدود مشخص به اندازه ۷\*۱۰\*۱۱ سانتی‌متر همراه با غدد لنفاوی متعدد زیر بغل مشاهده شد که اندازه یکی از آنها ۱۰\*۱۷ میلی‌متر بود. FNA بیمار با ماستیت مطابقت داشت. در معاینه یک توده منفرد با سایز بیش از ۱۰ سانتی‌متر با قوام سفت و سطح منظم همراه با ۲-۱ غده لنفاوی در ناحیه زیر بغل لمس شد. تشخیص اولیه جراح تومور فیلودس و یا ماستیت گرانولوماتوز بود. در پاتولوژی CNB فیلودس بدخیم گزارش شد، سپس برای بیمار پارشیل ماستکتومی به روش ما مورد اکشن و بیوپسی غدد لنفاوی زیر بغل انجام شد. گزارش پاتولوژی کارسینوم دیسپلاستیک همراه با غدد لنفاوی منفی بود. بیمار به مدت ۳۰ جلسه تحت پرتودرمانی قرار گرفت و در پیگیری‌های انجام شده پس از ۲ سال علایمی از عود مشاهده نشد.

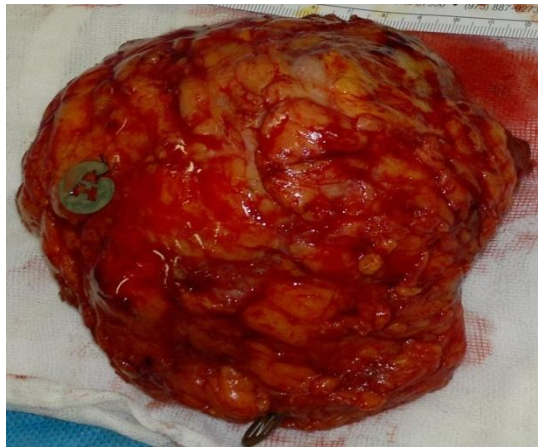در ماموگرافی توده بزرگتر از ۱۰ سانتی‌متر و BIRADS:4 و در سونوگرافی یک توده هتروژن به ابعاد تقریبی ۷۵\*۶۰\*۶۴ گزارش شد که تا ناحیه زیر بغل گسترش یافته بود. از توده بیمار CNB به عمل آمد که گزارش پاتولوژی آن تومور فیلودس بدخیم بود. به دلیل سائز بزرگ تومور و التهاب روی ضایعه امکان اکسیزیون ضایعه با حاشیه سالم غیر محتمل بود به همین دلیل برای بیمار شیمی‌درمانی نئوادجوانت پیشنهاد شد تا تومور قابل برداشت با حاشیه سالم شود. با توجه به پاسخ قابل قبول بالینی بیمار تحت ماستکتومی رادیکال مدیفیه قرار گرفت و گزارش پاتولوژی فیلودس بدخیم به ابعاد ۱۰/۵ سانتی‌متر بود. پس از جراحی بیمار تحت پرتودرمانی قرار گرفت.

اکو میکرولبوله ۹/۵\*۳۰ میلی‌متر در ساعت ۹ پستان راست مشاهده و توصیه به انجام بیوپسی شد. برای بیمار کوادرانکتومی با حاشیه (حداقل ۲ سانتی‌متر از تومور اولیه) انجام شد و جواب پاتولوژی تومور فیلودس خوش‌خیم بود. بیمار به مدت ۲۱ جلسه تحت پرتودرمانی، هم در موضع تومور قبلی و هم در موضع تومور جدید قرار گرفت و سپس با سونوگرافی کنترل هر ۶ ماه پیگیری شد. در پیگیری‌های بعدی به مدت ۳ سال عود موضعی مشاهده نشد.

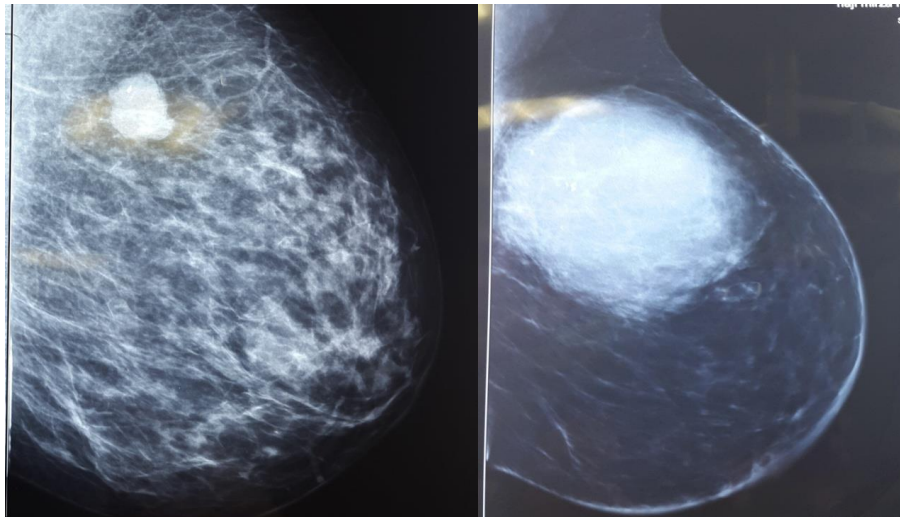
#### مورد ۴:

بیمار خانم ۵۶ ساله متاهل با شکایت احساس توده در پستان چپ از دو سال قبل مراجعه کرده بود. در معاینه توده با حدود نامشخص، قوام سفت، در ربع فوقانی خارجی و لترال پستان چپ همراه با اریتم و ادم پوستی لمس شد.

تصویر ۱: نمایی از تومور فیلودس خوش‌خیم



تصویر ۲: تصویر ماموگرافی بیمار مبتلا به تومور فیلودس بدخیم ۲ سال قبل از مراجعه و در زمان تشخیص



## بحث

تومورهای فیلودس نئوپلاسم‌های فیبروپیتلیال با شیوع کمتر از ۱٪ هستند که میتوانند به طور بالقوه مهاجم باشند. سازمان بهداشت جهانی تومورهای فیلودس را براساس میزان آتیپی سلول استروما، فعالیت میتوزی، میزان رشد بیش از حد استروما (۳ معیار اصلی)، نکروز تومور و وضعیت حاشیه‌ها به سه گروه تقسیم کرده است: خوش‌خیم، بینابینی و بدخیم. برخی این تومورها را تنها به دو دسته خوش‌خیم و بدخیم و برخی دیگر گروه بدخیم را به دو دسته گرید پایین و گرید بالا دسته‌بندی می‌کنند (۹-۱۲). برخی از مکاتب نیز ترم فیبرآدنوم- فیلودس را بکار می‌برند که در حقیقت فیبرآدنومی است که هیپوسلولار است ولی زواید برگی شکل مانند فیلودس در داخل آن دیده می‌شود (۲۱). در این مطالعه ۴ بیمار از ۱۶ بیمار (۲۵٪) پاتولوژی نهایی فیبرآدنوم- فیلودس داشتند. این تومورها الاستیک، جدا از بافت اطراف و متحرک بوده و اندازه آنها معمولاً بزرگ و گاهی به بیش از ۳۰-۴۰ سانتی‌متر می‌رسد. تشخیص این تومورها قبل از انجام بیوپسی یا لامپکتومی غیر معمول است. تومورهای فیلودس نسبت به فیبروآدنوما در سنین بالاتر و نسبت به کارسینوم‌های مهاجم داکتال و لوبولار در سنین پایین‌تر بروز می‌کنند. این تومورها به سرعت رشد کرده و معمولاً بدون درد هستند. در ۱۵٪ تومورهای فیلودس عود موضعی ممکن است رخ دهد و در مقابل متاستاز به نواحی دوردست کمتر اتفاق می‌افتد (۱۳).

تومورهای فیلودس خوش‌خیم بسیار شبیه به فیبروآدنوما هستند در حالی که در تومور فیلودس بدخیم احتمال عود و متاستاز وجود دارد. تومور فیلودس در تشخیص افتراقی با فیبرآدنوم ژانت یا آتیپیک و تومورهای بدخیم مثل کارسینوم دیسپلاستیک قرار می‌گیرد.

همان‌طور که از اطلاعات جدول شماره ۲ برداشت می‌شود تنها راه تشخیص قطعی این تومورها به علت شباهت علائم بالینی، تصویربرداری و بافت‌شناسی با تومورهای خوش‌خیم و بدخیم دیگر، اکسیزیون توده و برش کامل تومور است.

الگوهای درمانی متعددی برای درمان این تومورها پیشنهاد شده است. برداشتن کامل تومور به همراه پیگیری مداوم روش پیشنهادی و اصلی می‌باشد (۵). به طور کلی درمان تومورهای فیلودس (خوش‌خیم، حد واسط، بدخیم)

جراحی اکسیزیون موضعی با حاشیه منفی ۱ سانتی‌متر یا بیشتر می‌باشد. لامپکتومی یا پارشیل ماستکتومی درمان جراحی ارجح است. انجام ماستکتومی کامل در صورتی ضروری است که حاشیه منفی جراحی توسط لامپکتومی یا پارشیل ماستکتومی امکان پذیر نباشد. تا هنگامی که تومور فیلودس به لنف نودهای زیر بغل متاستاز نداده باشد مرحله‌بندی آگزایلا یا غدد لنفاوی خارج شده ضروری نیست. معمولاً درمان جراحی به تنهایی کافی است اما برخی شیمی‌درمانی و پرتودرمانی در مواردی مانند عود تومور بعد از ماستکتومی و رشد بیش از اندازه استروما را توصیه می‌کنند. از نظر عود بیماری اهمیت زیر گروه‌های تومور فیلودس کمتر از حاشیه‌های تومور است که توسط جراحی بدست می‌آید (۱۳).

عوامل متعددی را برای عود بعد از جراحی ذکر می‌کنند مانند حاشیه‌های مثبت جراحی، افزایش سلولاریته استروما، آتیپی استروما و افزایش فعالیت میتوتیک. در مطالعات مشابه عود موضعی بین ۱۲٪-۳۲٪ و متاستاز در ۱۰٪ بیماران گزارش شده است (۱۳-۱۶). در این مطالعه در ۲ بیمار (۱۳٪) عود موضعی رخ داده بود که پس از انجام پرتودرمانی و با پیگیری ۱۲ ماهه وضعیت بیماران خوب و بدون عود موضعی گزارش شده بود، متاستاز در هیچ یک از بیماران گزارش نشد.

بروز ki67 نقش موثری در افتراق فرم خوش‌خیم و یا بینابینی تومورهای فیلودس و افتراق فرم خوش‌خیم و بدخیم دارد، P53 تنها جهت افتراق فرم خوش‌خیم و بدخیم کاربرد دارد (۱۸-۲۰).

اگرچه محتوای اپیتلیالی اغلب تومورهای فیلودس حاوی گیرنده استروژنی مثبت (۵۸٪) و گیرنده پروژسترونی مثبت (۷۵٪) می‌باشد، اما نقش هورمون درمانی در درمان این تومورها به اثبات نرسیده است. همچنین شواهدی مبنی بر نقش شیمی‌درمانی در کاهش عود و بهبود بقا بیماران وجود ندارد. در موارد اندکی که عود سیستمیک (معمولاً در ریه) داشته‌اند درمان، مشابه درمان سارکوم بافت نرم می‌باشد (۱۳).

## نتیجه‌گیری

تومورهای فیلودس، توده‌هایی خوش‌خیم یا بدخیم بوده و به طور بالقوه مهاجم هستند و در صورت تشخیص باید پیگیری و بررسی دقیق شوند. اکسیزیون موضعی وسیع با

شیمی‌درمانی و هورمون درمانی جای تامل دارد.

حاشیه حداقل ۱ سانتی‌متر درمان ارجح است. پرتودرمانی می‌تواند از عود بیماری جلوگیری کند. اما انجام

## References

1. Korula A, Varghese J, Thomas M, Vyas F, Korula A. Malignant phyllodes tumour with intraductal and invasive carcinoma and lymph node metastasis. *Singapore Med J* 2008; 49(11): e318 -21.
2. Krishnamoorthy R, Savasere T, Prabhuswamy VK, Babu R, Shivaswamy S. Giant Malignant Phyllodes Tumour of Breast. *Case Reports in Oncological Medicine* 2014; 956856: 5.
3. [http://www.uptodate.com/contents/phyllodes-tumors-of-the-breast?source=search\\_result&search=phyllodes&selectedTitle=1~8](http://www.uptodate.com/contents/phyllodes-tumors-of-the-breast?source=search_result&search=phyllodes&selectedTitle=1~8)
4. Reingold IM, Asecher GS. Cystosarcomaphyllodes in a man with gynecomastia. *Am Clin Pathol* 1970; 53(6): 852-6.
5. Wei J, Tan YT, Cai UC, Yuan ZU, Yang D, Wang SS, Peng RJ, Teng XU, Liu D, Jand, Shi YX. Predictive factors for the local recurrence and distant metastasis of phyllodes tumors of the breast: a retrospective analysis of 192 cases at a single center. *Chin J Cancer*; 2014; Vol. 33 Issue 1.
6. Mishra SP, Twiary SK, Mishra M, Khanna AK. Phyllodes Tumor of Breast: A Review Article. *International Scholarly Research Notice* 2013; 361469:1-10
7. Pachiarotti A, Selman H, Gentile V, Pachiaritti A, Milazzo GN, Lanzilotti G, Lofino S, Frati P. First case of transformation for breast fibroadenoma to high-grade malignant phyllodes tumor in an in vitro fertilization patient: misdiagnosis of recurrence, treatment and review of the literature. *Eur Rev Med Pharmacol Sci* 2013; 17: 2495-8.
8. Singer A, Treseley J, Velazquez-Vega J, Yepes M. Unusual Aggressive Breast Cancer: Metastatic Malignant Phyllodes Tumor. *J Radiol Case Rep* 2013; 7(2):24-37.
9. Christensen L, Nielsen M, Madsen PM. Cystosarcomaphyllodes. A review of 19 cases with emphasis on the occurrence of associated breast carcinoma. *Acta Pathol Microbiol Immunol Scand A* 1986; 94(1): 35-41.
10. Reinfuss M, Mitu J, Duda K, Stelmach A, Rys J, Smolak K. The treatment and prognosis of patients with phylloides tumour of the breast: an analysis of 170 cases. *Cancer* 1996; 77:910-6.
11. Grabowski J, Saizsteins L, Sadler GR. Malignant phyllodes tumors: a review of 752 cases. *Am Surg* 2007; 73: 967-9.
12. Pacioles T, Seth R, Orellana C, John I, Panuganty V. Malignant phyllodes tumor of the breast presenting with hypoglycemia: a case report and literature review. *Cancer Management and Research* 2014; 6: 467-73.
13. [http://www.nccn.org/professionals/physician\\_gls/pdf/breast.pdf](http://www.nccn.org/professionals/physician_gls/pdf/breast.pdf). version 2.2015.
14. Ben HJ, Damak T, Gamoudi A, et al. Phyllodes tumors of the breast: a case series of 106 patients. *Am J Surg* 2006; 192: 141-7.
15. Parker SJ, Harries SA. Phyllodes tumours. *Postgrad Med J* 2001; 77: 428-35.
16. Asoglu O, Ugurlu MM, Blanchard K, et al. Risk factors for recurrence and death after primary surgical treatment of malignant phyllodes tumors. *Ann Surg Oncol* 2004; 11: 1011-7.
17. Tan PH. 2005 Galloway Memorial Lecture: Breast phyllodes tumours-morphology and beyond. *Ann Acad Med Singapore* 2005; 34: 671-7.
18. Neizabitoski A, Lackowska B, Rys J, Kruczak A, Kowalska T, Mitus J, Reinfuss M, Markiewiz D. Prognostic evaluation of proliferative activity and DNA content in the phyllodes tumor of the breast:

- immunohistochemical and flowcytometric study of 118cases. *Breast Cancer Res Treat* 2001; 65: 77-85.
19. Erhan Y, Zekioglu O, Ersoy O, Tugan D, Aydede H, Sakarya A, Kapkac M, Ozdemir N, Ozbal O, Erhan Y. p53andKi 67 expression as prognostic factors in cysto sarcoma phyllodes. *Breast J* 2002; 8: 38-44.
20. Papantoniou V, Koutsikos J, Sotiropoulou M, Mainta E, Lazaris D, Tsiouris S, Zerva C. Scintimammographic findings of phyllodestumor of the breast in a double-phase study withTc-99m (V) DMSA and Tc-99mMIBI: a case report. *Jpn J Clin Oncol* 2004; 34: 429-31.
21. Tavassoli F. *Pathology of the Breast*. Second Edition. McGraw-Hill