

Detecting and Counting Non-Mitotic Cells of Immunohistochemical Stained Breast Tissue

Jazayeriy H: Computer Engineering Department, Babol Noshivani University of Technology, Babol, Iran

Nosrati A: Gastrointestinal Cancer Research Center, Mazandaran University of Medical Sciences, Sari, Iran

FayyazZadeh F: Computer Engineering Department, Islamic Azad University, Sari, Iran

Corresponding Author: Hamid Jazayeriy, jhamid@nit.ac.ir

Abstract

Introduction: The mortality burden of breast cancer among females has drawn the attention of many researches around the world from the early detection to prevention of this leading death cause. In terms of detecting cancerous cells, the identification of mitotic and non-mitotic cells is considered to play a key role. Detecting and counting non-mitotic cells in breast tissue are rather tedious and costly while preparation of the slides is believed to be a crucial step. To surmount such problems, automated analysis of medical images has been considered by applying image processing algorithms.

Methods: In this study, a framework was provided for identifying and counting non-mitotic cells of breast tissue using image processing techniques. All microscopic images of breast tissue collected from Imam Khomeini hospital in Sari, Mazandaran, Iran were stained by ER and PR immunohistochemistry (IHC). A hybrid image processing technique was also conducted in MATLAB software to implement the proposed method.

Results: The figure of merits such as accuracy, sensitivity, and precision of proposed method for counting cells were determined to be 93.15%, 91%, and 94.22%, respectively.

Conclusion: The results from automatic counting compared with that of manual counting indicating that the proposed method has good and reliable performance in identifying and counting of the non-mitotic cells.

Keywords: Breast Cancer, Immunohistochemistry, Non-mitotic cells, Image processing, Cell Counting.

فصلنامه بیماری‌های پستان ایران، سال نهم، شماره چهارم، زمستان ۱۳۹۵؛ (۳۶ - ۲۶)

تشخیص و شمارش سلول‌های غیر سرطانی بافت رنگ آمیزی شده پستان در تصاویر رنگ آمیزی شده ایمونوهیستوشیمی

حمید جزایری^{*}: گروه مهندسی کامپیوتر، دانشگاه صنعتی نوشیروانی بابل، بابل، ایران
 آناهیتا نصرتی: مرکز ثبت سرطان دستگاه گوارش، دانشگاه علوم پزشکی مازندران، ساری، ایران
 فریده فیاض‌زاده: گروه مهندسی کامپیوتر، واحد ساری، دانشگاه آزاد اسلامی، ساری، ایران

چکیده

مقدمه: امروزه سرطان یکی از علت‌های منجر به مرگ در سرتاسر جهان است و در این میان سرطان پستان یکی از شایع‌ترین انواع سرطان در زنان است. یکی از روش‌های تشخیص سرطان، شناسایی و شمارش سلول‌های سرطانی و غیرسرطانی موجود در بافت نمونه‌برداری شده از بیمار می‌باشد. این روش بسیار زمان‌گیر، پرهزینه و به چگونگی آماده‌سازی اسلایدها وابسته است. برای غلبه بر این‌گونه مشکلات، تجزیه و تحلیل خودکار تصاویر پزشکی با بکارگیری الگوریتم‌های پردازش تصویر مورد توجه قرار می‌گیرد.

روش بررسی: در این مطالعه با کمک تکنیک‌های پردازش تصویر، چارچوبی جهت تشخیص و شمارش سلول‌های غیرسرطانی بافت پستان ارایه شده است. در این پژوهش از تصاویر میکروسکوپی بافت‌های پستان رنگ‌آمیزی شده به روش ایمونوهیستوشیمی ER & PR استفاده شده است. این تصاویر از بیماران بیمارستان امام خمینی^(۵) ساری نمونه‌برداری شده است. جهت پیاده‌سازی این سیستم از امکانات نرم‌افزار Matlab استفاده شده است.

یافته‌ها: پس از پیاده‌سازی روش پیشنهادی ارایه شده، شمارش سلول‌های غیر سرطانی با دقتی برابر ۹۳/۱۵٪، حساسیت ۹۱٪ و دقت خروجی مثبت ۹۴/۲۲٪ انجام شده است.

نتیجه‌گیری: نتایج نشان می‌دهد که روش ارایه شده دارای عملکرد مناسب و قابل اعتمادی جهت شناسایی و شمارش سلول‌های غیرسرطانی نسبت به نتایج حاصل از شمارش دستی می‌باشد.

واژه‌های کلیدی: سرطان پستان، ایمونوهیستوشیمی، سلول‌های غیرسرطانی، پردازش تصویر، شمارش سلول‌ها.

^{*} نشانی نویسنده مسئول: مازندران، دانشگاه صنعتی نوشیروانی بابل، گروه مهندسی کامپیوتر، حمید جزایری.
 نشانی الکترونیک: jhamid@nit.ac.ir

مقدمه

سرطانی) مشکل‌تر از یافتن سلول‌های سرطانی است. دلیل این موضوع، تزیق رنگ در بافت نمونه‌برداری شده است. رنگ‌آمیزی بافت با هدف مشخص نمودن سلول‌های سرطانی انجام می‌شود و باعث می‌شود سلول‌های سالم و رنگ پس‌زمینه در بافت هر دو به رنگ آبی درآیند. به همین جهت به سلول‌های سالم، سلول آبی نیز گفته می‌شود. هدف از این مطالعه شمارش سلول‌های آبی در بافت رنگ‌آمیزی شده پستان می‌باشد. در این مطالعه تکنیک‌های مختلفی طی نه مرحله بکار گرفته می‌شوند تا سلول‌های آبی، تشخیص داده شده و شمارش شوند.

مواد و روش‌ها

تشخیص سلول‌های غیرسرطانی موجود در بافت به صورت خودکار و یا دستی، بسیار حساس است.

همچنین، رنگ پس‌زمینه بافت‌های رنگ‌آمیزی شده به روش ER & PR با رنگ سلول‌های غیرسرطانی شباهت فراوان داشته و هر دو آبی رنگ هستند. از طرفی تشخیص رنگ آبی، به علت ساختار رنگی موجود در نمونه تصاویر مشکل‌تر از سایر رنگ‌ها می‌باشد. در این پژوهش سلول‌های آبی بافت پستان طی نه مرحله شمارش می‌شوند. این مراحل عبارتند از:

- نمونه‌برداری تصویر از بافت رنگ‌آمیزی شده

- تبدیل به فضای رنگی¹ HSV

- تقویت رنگ آبی

- تبدیل به فضای رنگی² RGB

- تصحیح گاما

- حذف رنگ‌های غیر آبی

- تبدیل به فضای رنگی دودویی

- بکارگیری عملگرهای ریخت شناسی

- تبدیل هاف و شمارش سلول‌ها

در اولین مرحله، نمونه‌برداری تصاویر بافت پستان انجام می‌پذیرد. تصاویر مورد استفاده در این پژوهش از قرار دادن اسلایدهای حاوی بافت پستان رنگ‌آمیزی شده به روش ER & PR، تهیه شده توسط میکروسکوپ دیجیتال Olympus BX41، بدست آمده است. نمونه تصاویر از میدان‌های انتخابی تحت بزرگ‌نمایی ۴۰ از نواحی معین شده توسط متخصص آسیب‌شناس،

سرطان پستان یکی از شایع‌ترین عوامل مرگ و میر در زنان است. این بیماری ناشی از رشد غیرمعارف سلول‌های پستان است (۱). تصویر برداری یکی از روش‌های متداول جهت تشخیص سرطان پستان است. تصویربرداری به روش‌های مختلفی ممکن است انجام شود که متداول‌ترین آنها روش ماموگرافی (۲، ۳) و همچنین نمونه‌برداری از بافت پستان به روش ایمونوهیستوشیمی است (۴، ۵).

یکی از روش‌های شناسایی سرطان بررسی اسلایدهای تهیه شده به روش ایمونوهیستوشیمی از بافت‌های مشکوک به سرطان می‌باشد. بررسی تعداد زیادی از اسلایدهای حاوی بافت‌های رنگ‌آمیزی شده، وظیفه‌ای مشقت‌بار است که به نتایج معاینات بصری فرد انجام دهنده وابسته است. نتایج بدست آمده از این‌گونه معاینات توسط چند متخصص به ندرت یکسان می‌باشد (۶). برای غلبه بر این‌گونه مشکلات، تجزیه و تحلیل خودکار تصاویر پزشکی با بکارگیری پردازش تصویر مورد توجه قرار می‌گیرد (۷، ۸). تقسیم‌بندی سلول‌های سرطانی و غیرسرطانی در تحلیل خودکار تصویر، گام اصلی تصمیم‌گیری در تشخیص سرطان و میزان پیشرفت آن است. در واقع، دقت دسته‌بندی و شمارش سلول‌ها تاثیر زیادی روی اعتبار تشخیص انجام‌شده به وسیله آسیب شناسان دارد.

طی سالیان اخیر، تلاش‌های زیادی برای یافتن سلول‌های سرطانی به کمک پردازش تصویر انجام شده است. نتایج حاصل از این تحقیقات مرجع خوبی برای پزشکان جهت تشخیص میزان پیشرفت بیماری سرطان و تجویز درمان موثر می‌تواند باشد. برگزاری مسابقات جهانی پردازش تصویر جهت تشخیص سلول‌های بافت پستان دلیلی بر اهمیت درمان این بیماری و همچنین چالشی بودن این نوع پردازش است (۵، ۹-۱۱).

پردازش تصاویر ایمونوهیستوشیمی ER & PR بافت پستان جهت شناسایی و شمارش سلول‌ها یکی از موضوعات تحقیقاتی روز محسوب می‌شود (۱۲-۱۵). معمولاً برای مشخص نمودن میزان پیشرفت بیماری سرطان، نسبت سلول‌های سرطانی به کل سلول‌ها اندازه‌گیری می‌شود. بنابراین، مشخص نمودن سلول‌های سرطانی، اگر چه ضروری است، کافی نیست. متأسفانه در تصاویر ER & PR، مسئله یافتن سلول‌های سالم (غیر

¹ Hue, Saturation, Value

² Red, Green, Blue

کارآمد نیست، زیرا تعریف دقیقی از پیکسل‌های سلول‌های آبی موجود نیست و به اجبار باید نمونه‌های مختلفی از رنگ سلول‌های آبی وجود داشته باشد تا توانایی شناسایی سلول بوجود آید. از طرفی در فضای رنگی RGB بین هر سه مولفه همبستگی وجود دارد، به این معنا که در صورت تغییر روشنایی تصویر هر سه مولفه دستخوش تغییرات می‌شوند. بنابراین در تصاویر رنگ‌آمیزی شده بافت‌ها، به دلیل یکسان نبودن رنگ و روشنایی تصاویر مختلف، فضای رنگی RGB کارآمد نیست.

در بین فضاها رنگی مختلف، فضای رنگی HSV عملکرد بهتری را ارائه می‌کند. لازم به ذکر است یکی از مزیت‌های این فضای رنگی توانایی محاسبه شدت نور هر پیکسل می‌باشد که در پردازش تصاویر امری مهم می‌باشد. فضای رنگی HSV تلاش می‌کند تا مدلی دقیق‌تر بر اساس سیستم بینایی و درک رنگ انسان برای تفسیر و آنالیز تصاویر رنگی ارائه کند که از نظر محاسباتی نیز ساده‌تر می‌باشد (۱۶).

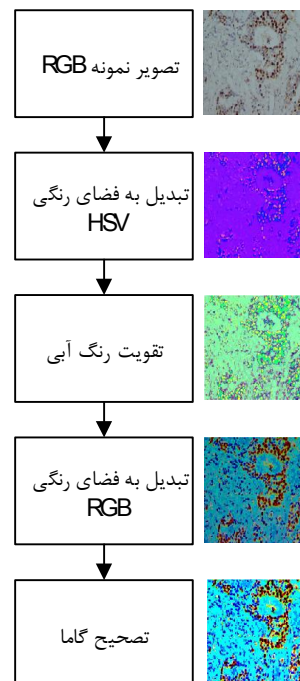
توصیف فضای رنگی HSV با روابط ریاضی بوسیله تبدیل سه مولفه قرمز، سبز، آبی در دستگاه مختصات کارترین فضای رنگ RGB به مولفه‌های فام، سیروبازی و درخشندگی در دستگاه مختصات استوانه‌ای فضای رنگ HSV صورت می‌پذیرد. از آنجا که یکی از خصوصیات رنگ آبی میزان اشباع آن است، با تحریک و مختصر تغییر در فرمول HSV می‌توان نتیجه بهتری برای شناسایی سلول‌های آبی بدست آورد. از جمله تغییرات، تقویت کانال رنگ آبی است که در این تحقیق مورد استفاده واقع شده است.

پس از تقویت رنگ آبی، تصویر را مجدداً به فضای رنگی RGB تبدیل خواهیم نمود. نتایج بدست آمده از پردازش تصاویر نشان می‌دهد (شکل ۱) رنگ آبی سلول‌ها واضح‌تر شده است. حال برای بهبود بیشتر تصاویر از تصحیح گاما^۳ استفاده می‌شود.

دستگاه‌های تصویربرداری به دلیل محدودیت‌های فنی قادر به نمایش محدوده رنگ قابل مشاهده توسط چشم انسان نیستند، به همین جهت محدوده رنگ کمتری را نمایش می‌دهند (۱۷، ۱۸). شرایط محیطی نامطلوب در زمان تصویربرداری، مانند حضور ابرها، کمبود نور خورشید و یا نور پردازی نامناسب محیط، نیز ممکن است به کاهش

تصویربرداری شده‌اند. تصاویر بصورت ۲۴ بیتی رنگی در فضای RGB با قالب jpg و ابعاد 640×480 پیکسل ذخیره شده‌اند. لازم به ذکر است که پایگاه داده تصاویر میکروسکوپی بافت سرطان پستان با همکاری بخش آسیب شناسی بیمارستان امام خمینی ساری جمع‌آوری شده است که می‌تواند در تحقیقات آینده نیز مورد استفاده قرار بگیرد.

قبل از شناسایی سلول‌های آبی باید برای رسیدن به نتایج بهتر، طی چند گام، تصویر حاصل از رنگ‌آمیزی بافت با کمک تکنیک‌های پردازش تصویر بهبود داده می‌شود. این مراحل در شکل ۱ نمایش داده شده‌اند و عبارتند از: ذخیره‌سازی تصویر با فرمت RGB، تبدیل تصویر به فضای HSV، تقویت رنگ آبی، تبدیل به فضای رنگی RGB و نهایتاً انجام تصحیح گاما.



شکل ۱: مراحل آماده‌سازی نمونه تصاویر رنگ‌آمیزی شده

سلول‌های غیرسرطانی در رنگ‌آمیزی بافت به روش ایمونوهیستوشیمی ER & PR به رنگ آبی تغییر رنگ می‌دهند. برای شناسایی بهتر و دقیق‌تر به صورت خودکار نیاز است که فضای رنگی تصویر از RGB به فضای رنگی دیگری که امکان تشخیص سلول‌های آبی در آن بیشتر است، تبدیل شود. پردازش تصویر در فضای رنگی RGB معمولاً با استفاده از پیمایش تصاویر و میانگین‌گیری از موقعیت پیکسل‌های تصویر انجام می‌شود. این روش

³ Gamma Correction

فوق را در عدد ۱۰ ضرب و با کمک فیلتر $im2bw$ به میزان ۱۵٪ به تصویر سیاه و سفید تبدیل می‌شود. در این پژوهش، از عملگرهای ریخت شناسی^۴ جهت شناسایی بهتر نواحی که حاوی تصویر سلول می‌باشند استفاده شده‌است. عملگرهای ریخت‌شناسی در بسیاری از روش‌های پردازش تصویر همچون، بهبود، قطعه‌بندی، کشف لبه و حذف نویز مورد استفاده قرار می‌گیرد (۱۹، ۲۰).

با توجه به اینکه بسیاری از نقاط که در تصویر باقی مانده‌اند به عنوان سلول شمارش نخواهند شد و فقط مواردی که اندازه آنها متوسط به بالا می‌باشد به عنوان سلول تشخیص داده می‌شوند. لذا نقاط ریز به عنوان نویز شناخته شده و با کمک عملگرهای ریخت شناسی از تصویر حذف می‌شوند.

آخرین مرحله در تشخیص سلول‌های آبی بکارگیری تبدیل هاف^۵ است. تبدیل هاف یک الگوریتم استخراج ویژگی در پردازش تصاویر است که برای شناسایی عناصری با شکل ظاهری مشخص (مانند دایره، لوزی و ...) بکار می‌رود (۲۱، ۲۲).

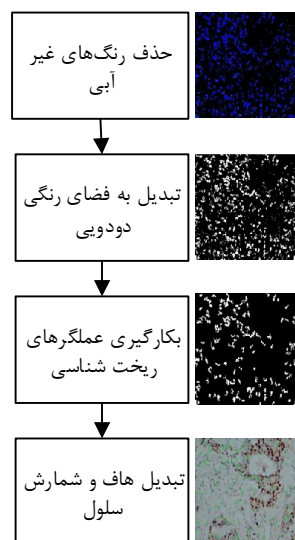
در این مطالعه، هر سلول دایره شکل فرض شده است که بوسیله مرکز (a,b) و شعاع r معرفی می‌گردد. مسئله تشخیص دایره (سلول) در یک تصویر را می‌توان به دو مسئله جزئی تفکیک کرد که عبارتند از: یافتن مختصات مرکز دایره، و سپس یافتن شعاع دایره. برای کاهش هزینه محاسبات وقتی یک دایره مشخص شد، در نزدیکی پیکسل‌های آن از یافتن مراکز دایره دیگر صرفه نظر می‌شود تا از یافتن دایره‌های مشابه جلوگیری شود. در نهایت سلول‌های باقی‌مانده در تصویر به کمک الگوریتم هاف علامت‌گذاری شده و شمارش می‌گردند.

یافته‌ها

جهت پیاده‌سازی روش پیشنهادی نرم‌افزار Matlab بکار گرفته شده و نمونه تصاویر جمع‌آوری شده از ۳۰ بیمار جهت ارزیابی روش پیشنهادی مورد استفاده واقع شده است. شکل ۳ تمامی نه مرحله از پردازش تصویر میکروسکوپی بافت پستان را نمایش می‌دهد. در این شکل، پنج گام اول، برای بهبود تصویر نمونه‌برداری شده انجام

کیفیت وضوح تصویر منجر شود. اساساً اگر درخشندگی ناکافی باشد، آنگاه جزئیات از ویژگی‌های تصویر پنهان خواهد شد. بسیاری از این محدودیت‌های فنی، به عنوان اثرات مخرب گاما شناخته شده است، که اغلب باعث اختلال تصویر می‌شود. در واقع، گاما ارتباط ارزش عددی پیکسل با درخشندگی واقعی آن را بیان می‌کند. از آنجا که در تصاویر پزشکی، برای بدست آوردن اطلاعات تشخیصی دقیق‌تر، بهبود تصاویر لازم است، لذا در این تحقیق از تصحیح گاما جهت بهبود روشنایی تصویر استفاده شده است.

پس از انجام تصحیح گاما، تصویر بافت پستان در فضای رنگی RGB آماده تشخیص و شمارش سلول‌های آبی است. شمارش سلول‌های آبی طی چهار مرحله مطابق **Error! Unknown switch argument.** انجام می‌پذیرد. طی این مراحل تمام سلول‌های آبی که بیشتر شکل سلول (دایره) داشته و از شدت نور بیشتری برخوردارند، باقی مانده و شمارش خواهند شد.



شکل ۲: مراحل شمارش سلول‌های آبی

از آنجا که در این قسمت از پردازش، رنگ آبی اهمیت دارد، لذا باید تمام رنگ‌های دیگر از تصویر حذف شوند. پس از حذف رنگ‌های غیرآبی، تصویر به طیف سیاه و سفید تبدیل خواهد شد تا برای پردازش عملگرهای ریخت‌شناسی مهیا شود. با توجه به اینکه رنگ آبی طیف رنگی پایینی دارد، تصویر خروجی به صورت خاکستری تیره حاصل خواهد شد که برای بهتر شدن نتیجه، تصویر

⁴ Morphological operator

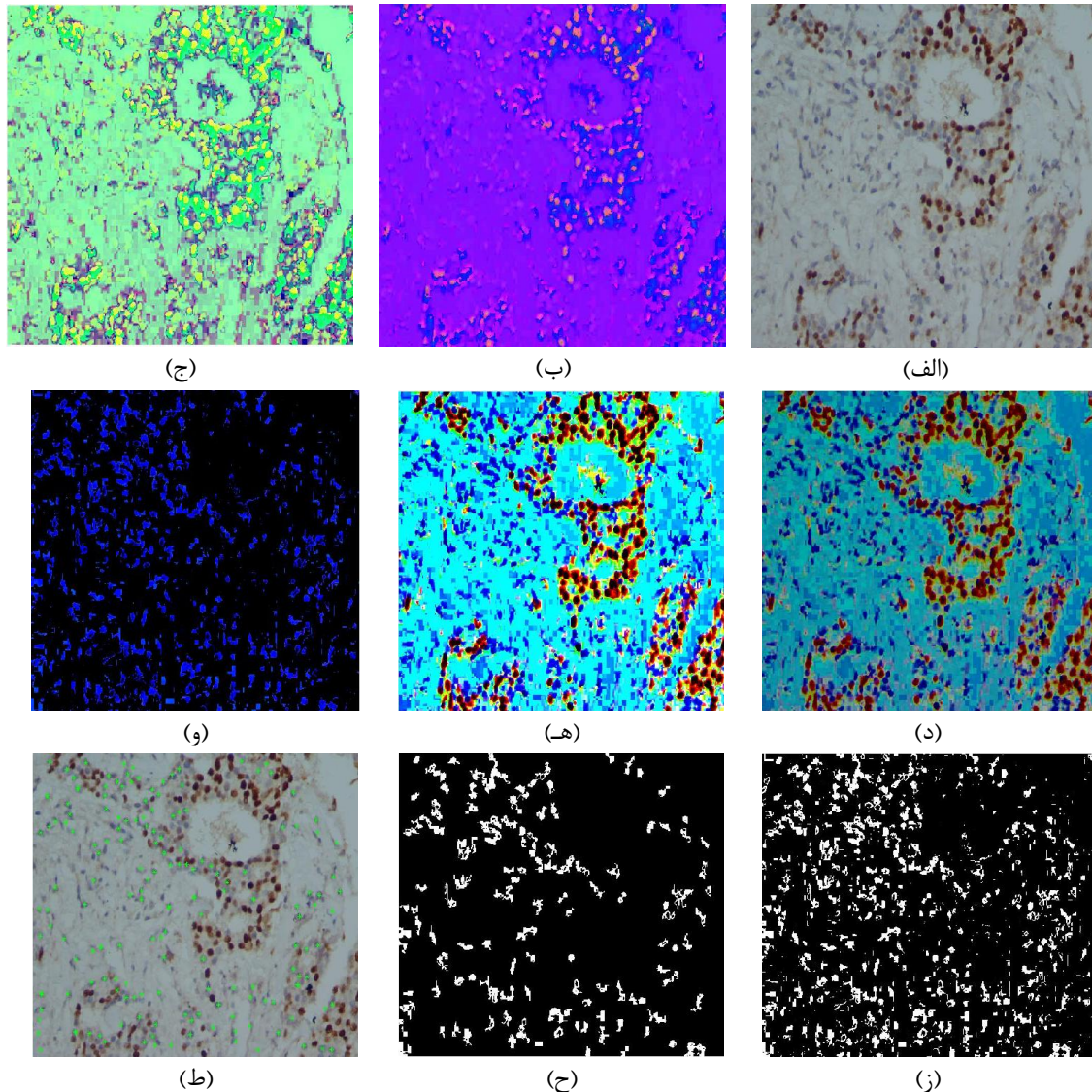
⁵ Hough transform

پژوهش، میزان مولفه روشنایی بر عدد $2/7$ تقسیم شده و همچنین مولفه غلظت در عدد 18 ضرب شده است تا کانال رنگ آبی تقویت گردد.

قسمت (هـ) از شکل ۳ نتیجه حاصله از مرحله تصحیح گاما را نمایش می‌دهد. در این پژوهش، با انتخاب گاما برابر 10 و اعمال آن بر روی تصاویر، نتایج بهتری حاصل گردیده است.

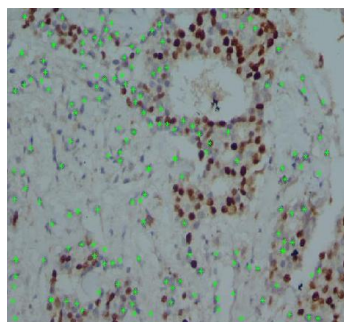
می‌شود. در این پنج مرحله رنگ آبی تقویت شده و با استفاده از روش گاما تصحیح می‌گردد تا برای پردازش‌های بعدی جهت تشخیص و شمارش سلول‌ها آماده شود.

قسمت (ج) از شکل ۳ نتیجه حاصله از مرحله تقویت رنگ آبی را مشخص می‌کند. تغییراتی که بر روی تصاویر فضای رنگی HSV انجام می‌شود شامل بهینه شدن میزان درخشندگی و افزایش غلظت رنگ می‌باشد. در این

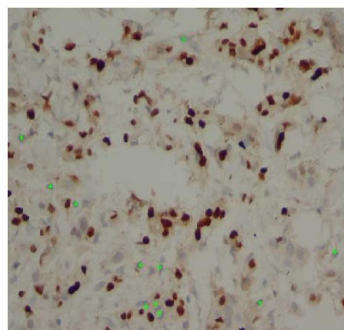


شکل ۳: (الف) تصویر رنگ آمیزی شده به روش ایمونوهیستوشیمی ER&PR. (ب) اعمال فضای رنگی HSV، (ج) تقویت رنگ آبی تصویر حاصل از HSV، (د) بازگشت تصویر به فضای رنگی RGB، (ه) اعمال اصلاح گاما بر روی تصاویر، (و) حذف رنگ های غیر آبی تصویر، (ز) باینری کردن تصویر، (ح) اعمال عملگرهای ریخت شناسی و حذف نویز بر روی تصویر و (ط) بکارگیری تبدیل هاف جهت علامت‌دار کردن سلول‌های آبی و شمارش آنها

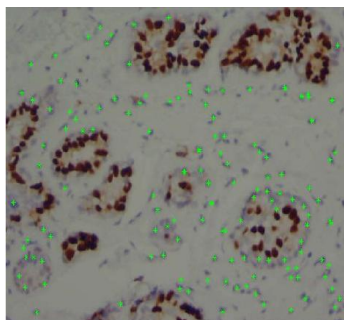
FN: شامل مواردی که مربوط به سلول آبی بوده و در الگوریتم به عنوان سلول آبی، شناخته نشده است. FP: شامل مواردی که مربوط به سلول آبی نبوده و در الگوریتم به عنوان سلول آبی، شناخته شده است.



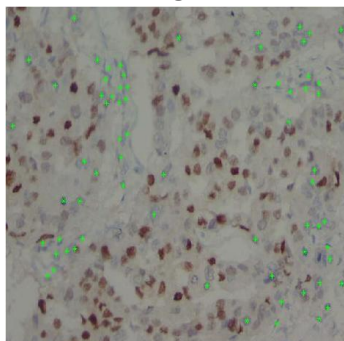
(الف)



(ب)



(ج)



(د)

شکل ۴: نتایج حاصل از اعمال الگوریتم هاف و شمارش سلول‌های آبی در چهار تصویر متفاوت از بیماران

در تصاویر بافت‌های رنگ‌آمیزی شده که در این پژوهش مورد استفاده قرار گرفته‌اند، تنها سلول‌های آبی که ظاهر دایره‌ای داشته و اندازه آنها نسبت به سایر سلول‌ها متوسط باشد، مورد شمارش قرار می‌گیرند. بنابراین مواردی که در تصویر به شکل بسیار کشیده و خیلی کوچک و یا خیلی بزرگ دیده می‌شوند، به عنوان نویز و یا خطای رنگ‌آمیزی در نظر گرفته شده و در شمارش به حساب آورده نمی‌شوند. قسمت (ح) از شکل ۳ این موضوع را نمایش می‌دهد. در این پژوهش، محدوده‌هایی که حاوی عناصری با مساحت کمتر از ۱۰ پیکسل باشند از تصویر حذف شده‌اند.

در قسمت (ط) نواحی علامت‌گذاری شده توسط تبدیل هاف مشاهده می‌گردد که جهت شمارش استفاده می‌گردد.

شکل ۴ چند نمونه از تصاویر بافت پستان به همراه حدود سلول‌های آبی (غیر سرطانی) که در گام آخر (تبدیل هاف) از روش پیشنهادی بدست آمده‌است را نمایش می‌دهد. این نواحی به عنوان سلول غیرسرطانی شمارش شده‌اند.

جهت ارزیابی روش پیشنهادی ماتریس درهم ریختگی محاسبه می‌گردد. مسئله تشخیص سلول‌های غیرسرطانی دارای دو دسته مثبت (+) و منفی (-) است. بنابراین، ماتریس درهم ریختگی شامل چهار حالت خواهد شد: مثبت حقیقی^۶، منفی حقیقی^۷، مثبت کاذب^۸، منفی کاذب^۹ این حالت‌ها در جدول ۱ نمایش داده شده‌اند.

جدول ۱: ماتریس درهم ریختگی

دسته بندی پیشنهادی	دسته بندی واقعی	
	+	-
+	TP	FP
-	FN	TN

TP: شامل مواردی که مربوط به سلول آبی بوده و در الگوریتم نیز به عنوان سلول آبی شناخته شده است.
TN: شامل مواردی که مربوط به سلول آبی نبوده و در الگوریتم نیز به عنوان سلول آبی شناخته نشده است.

⁶ True Positive (TP)

⁷ True Negative (TN)

⁸ False Positive (FP)

⁹ False Negative (FN)

غیرسرطانی و بافت حاوی سلول‌ها است که هر دو آبی رنگ هستند.

یکی از ویژگی‌های منحصر به فرد این پژوهش که آن را از مطالعات انجام شده تا کنون متمایز کرده است استفاده از داده‌های واقعی است. در واقع در این مطالعه عکس‌های واقعی بدون هیچ گونه تغییر (که در بیمارستان امام خمینی شهر ساری تهیه شده‌اند) استفاده شده است. تاکنون پژوهشی دقیق و جامع در مورد تشخیص و شمارش سلول‌ها از تصاویر واقعی میکروسکوپی بافت‌های سرطانی پستان در کشور انجام نشده است.

در این مطالعه از تکنیک‌های مختلفی جهت شمارش سلول‌های آبی (غیرسرطانی) در تصاویر میکروسکوپی ایمونوهیستوشیمی HER-2/neu استفاده شده است. شمارش سلول‌های آبی برای تعیین میزان پیشرفت سرطان در کنار شمارش تعداد سلول‌های سرطانی دارای اهمیت است. مطالعات اخیر نشان می‌دهد که محققین بیشتر بر روی مسئله تشخیص و شمارش سلول‌های سرطانی تمرکز کرده‌اند. این در حالیست که تشخیص و شمارش سلول‌های آبی به جهت شباهت رنگ آنها با رنگ پس‌زمینه بافت پستان بسیار مشکل است. محاسبه دقیق تعداد سلول‌های غیرسرطانی در تشخیص میزان پیشرفت بیماری سرطان بسیار تاثیرگذار است.

تاکنون تحقیقاتی مختلفی بر روی تصاویر میکروسکوپی در جهت تشخیص و شمارش سلول‌ها انجام شده است. تعداد کمی از این تحقیقات بر روی سلول‌های بافت پستان بوده است. با این وجود، نتایج حاصل از تحقیقاتی که سلول‌های بافت‌هایی غیر از پستان را مورد بررسی قرار داده‌اند ارزشمند می‌باشند، چرا که تکنیک‌های بکار گرفته شده در آنها ممکن است برای بافت پستان نیز مورد استفاده واقع شود (۲۳، ۲۴). از جمله این تحقیقات می‌توان به بکارگیری تکنیک فازی به همراه تبدیل تصویر به فضای خاکستری برای آشکارسازی فیبرهای عصبی اشاره کرد (۲۳). در تحقیق ما نیز تبدیل تصویر به فضای خاکستری در گام شماره ۷ مورد استفاده قرار گرفته است. همچنین، برای شمارش سلول‌ها قرمز خون از تکنیک‌های مختلفی از جمله تبدیل هاف (Hough) استفاده شده است (۲۴). تحقیقات نشان داده است که تبدیل هاف یکی از موثرترین روش‌ها برای شناسایی و شمارش اشیا در یک تصویر است. بنابراین ما نیز از تبدیل هاف برای شناسایی و شمارش

پس از بکارگیری روش پیشنهادی بر روی نمونه تصاویر مقادیر زیر بدست آمده است:

$$FN=240; FP=149; TN=2862; TP=2429$$

چندین معیار برای ارزیابی کارایی الگوریتم پیشنهادی در این مطالعه در نظر گرفته شده است که در ادامه بررسی می‌شوند.

دقت کل با فرمول زیر محاسبه می‌شود:

$$Accuracy = \frac{TP + TN}{TP + TN + FN + FP} \quad (1)$$

خطا با فرمول زیر محاسبه می‌شود:

$$Error = \frac{FP + FN}{TP + TN + FN + FP} \quad (2)$$

حساسیت با فرمول زیر محاسبه می‌شود:

$$Sensitivity = \frac{TP}{TP + FN} \quad (3)$$

دقت خروجی مثبت با فرمول زیر محاسبه می‌شود:

$$Precision = \frac{TP}{TP + FP} \quad (4)$$

معیار F1 با فرمول زیر محاسبه می‌شود:

$$Accuracy = \frac{2TP}{2TP + FN + FP} \quad (5)$$

در مسایل تشخیص و دسته‌بندی نمونه‌ها، معیارهای حساسیت و F1 دارای بیشترین اهمیت می‌باشند. معیار F1 میانگین هارمونیک از حساسیت و دقت خروجی مثبت است. جدول ۲ یافته‌های حاصل از بکارگیری روش پیشنهادی را برای هر یک از معیارهای فوق مشخص می‌کند:

جدول ۲: یافته‌های حاصل از بکارگیری روش پیشنهادی

معیار ارزیابی	یافته
دقت	۹۳/۱۵۱
خطا	۰/۰۶۸۵
حساسیت	۹۱/۰۰۷
دقت خروجی مثبت	۹۴/۲۲۰
معیار F1	۹۲/۵۸۲

بحث

در این مطالعه، الگوریتمی جهت شناسایی و شمارش سلول‌های آبی (غیرسرطانی) بافت پستان پیشنهاد شده است. الگوریتم پیشنهادی حاوی نه گام است که طی آن تصویر رنگ‌آمیزی شده به روش ایمونوهیستوشیمی پردازش شده تا نهایتاً سلول‌های آبی مشخص و شمارش می‌شوند. چالش این مطالعه، هم‌رنگ بودن سلول‌های

۹۰٪، ۹۰٪ و ۶۵٪ گزارش شده است که در تمامی موارد نسبت به روش پیشنهادی ما کمتر است. توجه به این نکته ضروری است که معمولا در سیستم‌های تشخیصی معیارهای دقت خروجی مثبت و حساسیت در جهت عکس یکدیگر تغییر می‌یابند. بدین معنی که برای رسیدن به حساسیت بالاتر معمولا دقت خروجی مثبت کاهش می‌یابد (و بر عکس). این نکته موجب کاهش معیار F1 می‌شود. از جمله مزایای این تحقیق، رسیدن به حد قابل قبولی از معیار F1 (۹۲/۵٪) است.

نتیجه‌گیری

در این مطالعه، با ارایه چارچوبی مبتنی بر الگوریتم‌های پردازش تصویر سلول‌های بافت پستان تشخیص داده شده و شمارش شده‌اند. استفاده از تصاویر واقعی، عملیاتی بودن روش ارایه شده را به اثبات رسانده است. در واقع با بکارگیری چارچوب پیشنهادی که دارای دقت قابل قبول همراه با هزینه (محاسبات نرم افزاری) کم است، در نظام سلامت می‌توان کمک فراوانی به متخصصین بخش آسیب‌شناسی بیمارستان‌ها در تشخیص و شمارش نمونه‌های بافت سرطان پستان انجام داد. از جمله پیشنهادهایی که می‌توان در جهت کامل کردن سیستم تشخیص و شمارش سلول‌ها عنوان نمود، شناسایی و شمارش سلول‌های سرطانی (سلول‌های قهوه‌ای موجود در عکس‌ها) بافت پستان است که نویسندگان این مقاله در حال انجام آن هستند. با کامل شدن این سیستم در آینده می‌توان با توجه به شمارش تعداد سلول‌های سرطانی و غیرسرطانی در نمونه‌های آزمایشگاهی به تخمین دقیقی از میزان پیشرفت سرطان در بیماران دست یافت. علاوه بر این، بهبود دقت شمارش سلول‌های غیرسرطانی در بیماران سرطانی همچنان یک مسئله مشکل محسوب می‌شود. با توجه به اینکه در این پژوهش از تصاویر بومی استفاده شده است، نتایج بدست آمده در این پژوهش می‌تواند مبنایی برای مطالعات گسترده‌تر در کشور باشد.

سلول‌های بافت پستان (در گام شماره ۹) استفاده کرده‌ایم. علاوه بر موارد فوق، تحقیقات نشان داده، عمل حذف نویز از تصاویر میکروسکوپی باعث بهبود تشخیص سلول‌ها می‌گردد (۲۵). به همین جهت، ما نیز در گام شماره ۸ با استفاده از عملگرهای ریخت‌شناسی نویز تصاویر بافت پستان را حذف نموده‌ایم.

در زمینه تشخیص خودکار سلول‌های بافت پستان نیز تحقیقاتی انجام شده است. از جمله می‌توان به تحقیقی که با بکارگیری نشانه‌گذاری IHC در نمونه‌های سرطانی بافت پستان در تصاویر ایمونوهیستوشیمی HER-2/neu انجام شده است اشاره کرد (۲۶). نتایج حاصل از این تحقیق نشان می‌دهد، بکارگیری پردازش تصویر می‌تواند کمک شایانی به پاتولوژیست در شناسایی سلول‌های سرطانی داشته باشد. دقت گزارش شده در این تحقیق در بهترین حالت برابر ۹۱٪ گزارش شده است که در مقایسه با روش ما (۹۳٪) کمتر است.

در همین راستا، تحقیق دیگری با استفاده از عملگرهای ریخت‌شناسی تصویر جهت تشخیص هسته سلول بافت پستان انجام شده است (۲۷). از جهت ریخت‌شناسی، شکل هسته سلول سرطانی با سلول عادی متفاوت است، به همین جهت نتایج این تحقیق می‌تواند کاربردی باشد. در روش پیشنهادی ما نیز از عملگرهای مختلف ریخت‌شناسی استفاده شده است. دقت گزارش شده در مرجع (۲۷) حدود ۸۰٪ گزارش شده است که به نسبت از دقت حاصله در روش پیشنهادی ما بسیار کمتر است.

شبکه عصبی یکی از روش‌های رایج جهت دسته‌بندی و تشخیص داده‌ها می‌باشد. این روش در پردازش تصاویر نیز بسیار پرکاربرد است. در مرجع (۱۴) از شبکه عصبی MLP برای تشخیص سلول‌های بافت پستان که به روش ایمونوهیستوشیمی رنگ‌آمیزی شده‌اند استفاده شده است. در این تحقیق، دقت خروجی مثبت (precision)، حساسیت و معیار F1 در بهترین حالت به ترتیب حدود

References

1. DeSantis C, Ma J, Bryan L, Jemal A. Breast cancer statistics, 2013. *CA: a cancer journal for clinicians* 2014;64(1):52-62.
2. James AP, Dasarthy BV. Medical image fusion: A survey of the state of the art. *Information Fusion* 2014;19:4-19.
3. Karahaliou A, Skiadopoulos S, Boniatis I, Sakellaropoulos P, Likaki E, Panayiotakis G, et al. Texture analysis of tissue surrounding microcalcifications on mammograms for breast cancer diagnosis. *The British journal of radiology* 2014.
4. Aptoula E, Courty N, Lefèvre S, editors. Mitosis detection in breast cancer histological images with mathematical morphology. *Signal Processing and Communications Applications Conference (SIU); 2013; Cyprus: IEEE; 2013.*
5. Cireşan DC, Giusti A, Gambardella LM, Schmidhuber J. Mitosis detection in breast cancer histology images with deep neural networks. *International Conference on Medical Image Computing and Computer-assisted Intervention* 2013.
6. Jothi JAA, Rajam VMA. A survey on automated cancer diagnosis from histopathology images. *Artificial Intelligence Review* 2016; 1-51.
7. Irshad H. Automated mitosis detection in histopathology using morphological and multi-channel statistics features. *Journal of pathology informatics* 2013; 4(1):10.
8. Jothi JAA, Rajam VMA. Segmentation of Nuclei from Breast Histopathology Images Using PSO-based Otsu's Multilevel Thresholding. *Artificial Intelligence and Evolutionary Algorithms in Engineering Systems* 2015; 835-43.
9. Khan AM, El-Daly H, Rajpoot NM, editors. Agamma-gaussian mixture model for detection of mitotic cells in breast cancer histopathology images. *Pattern Recognition (ICPR), 21st International Conference on; 2012; Japan: IEEE; 2012.*
10. Sommer C, Fiaschi L, Hamprecht FA, Gerlich DW, editors. Learning-based mitotic cell detection in histopathological images. *Pattern Recognition (ICPR), 21st International Conference on; 2012; Japan: IEEE; 2012.*
11. Chen H, Dou Q, Wang X, Qin J, Heng PA, editors. Mitosis Detection in Breast Cancer Histology Images via Deep Cascaded Networks. *Thirtieth AAAI Conference on Artificial Intelligence* 2016.
12. Keay T, Conway C, O'Flaherty N, Hewitt S, Shea K, Gavrielides M. Reproducibility in the automated quantitative assessment of HER2/neu for breast cancer. *Journal of Pathology Informatics* 2013; 4(1):19-31.
13. Lloyd M, Allam-Nandyala P, Purohit C, Burke N, Coppola D, Bui M. Using image analysis as a tool for assessment of prognostic and predictive biomarkers for breast cancer: How reliable is it?. *Journal of Pathology Informatics* 2010;29(1):1-11.
14. McKenna S, Amaral T, Akbar S, Jordan L, Thompson A. Immunohistochemical analysis of breast tissue microarray images using contextual classifiers. *Journal of Pathology Informatics* 2013; 4(2):13.-
15. Turkki R, Linder N, Kovanen P, Pellinen T, Lundin J. Antibody-supervised deep learning for quantification of tumor-infiltrating immune cells in hematoxylin and eosin stained breast cancer samples. *Journal of Pathology Informatics* 2016; 7(1):38-47.
16. Sonka M, Hlavac V, Boyle R. *Image processing, analysis, and machine vision: Cengage Learning* 2014.
17. Huang Z, Zhang T, Li Q, Fang H. Adaptive gamma correction based on cumulative histogram for enhancing near-infrared images. *Infrared Physics & Technology* 2016; 79:205-15.
18. Huang S-C, Cheng F-C, Chiu Y-S. Efficient contrast enhancement using adaptive gamma correction with weighting distribution. *IEEE Transactions on Image Processing* 2013; 22(3):1032-41.
19. Mouelhi A, Sayadi M, Fnaiech F, editors. Automatic segmentation of clustered breast cancer cells using watershed and concave vertex graph. *Communications, Computing and Control*

- Applications (CCCA); 2011; Tunisia: IEEE; 2011.
20. Theera Umpon N, editor White blood cell segmentation and classification in microscopic bone marrow images. International Conference on Fuzzy Systems and Knowledge Discovery 2005.
 21. Mukhopadhyay P, Chaudhuri BB. A survey of Hough Transform. Pattern Recognition 2015; 48(3):993-1010.
 22. Gall J, Lempitsky V. Class-specific hough forests for object detection. Decision forests for computer vision and medical image analysis 2013; 143-57.
 23. Wang Y-Y, Sun Y-N, Lin C-CK, Ju M-S, editors. Nerve cell segmentation via multi-scale gradient watershed hierarchies. Engineering in Medicine and Biology Society, EMBS'06 28th Annual International Conference; 2006; Malaysia: IEEE; 2006.
 24. Maitra M, Kumar Gupta R, Mukherjee M. Detection and Counting of Red Blood Cells in Blood Cell Images using Hough Transform. International Journal of Computer Applications 2012; 53(16):13-7.
 25. Chobngam F, Kanokwiroon K, Chatpun S, Wichakool W, Limsiroratana S, Phukpattaranont P. Preliminary results of death cell counting based on K-mean clustering. Biomedical Engineering International Conference (BMEiCON) 2012; Thailand: IEEE; 2012.
 26. Kuo Y-L, Ko C-C, Lai J-Y. Automated assessment in her-2/neu immunohistochemical expression of breast cancer. International Symposium on Computer, Communication, Control and Automation (3CA); 2010: Taiwan: IEEE; 2010.
 27. Veta MHA, Viergever MA, Van Diest PJ, Pluim JPW. marker-controlled watershed segmentation of nuclei in h&e stained breast cancer biopsy images. IEEE International Symposium Biomedical Imaging: From Nano to Macro 2011;618-21.